Über primäre Lungengeschwülste.

Inaugural-Dissertation

zur

Erlangung der Doktorwürde

in der

gesamten Medizin

verfasst und einer

Hohen medizinischen Fakultät

der

k. Bayer. Ludwig-Maximilians-Universität zu München

vorgelegt von

Hans von Pflugk,
approb. Arzt aus Würzburg.

München, 1904.
Kgl. Hof- und Universitäts-Buchdruckerei Dr. C. Wolf & Sohn.

Über primäre Lungengeschwülste.

Inaugural-Dissertation

zur

Erlangung der Doktorwürde

in der

gesamten Medizin

verfasst und einer

Hohen medizinischen Fakultät

der

Kgl. Bayer. Ludwig-Maximilians-Universität zu München

vorgelegt von

Hans von Pflugk,
approb. Arzt aus Würzburg.

München, 1904.
Kgl. Hof- und Universitäts-Buchdruckerei Dr. C. Wolf & Sohn.

Gedruckt mit Genehmigung der medizin. Fakultät
der Universität München.

Referent: Herr Obermedizinalrat Prof. Dr. von Bollinger

Da nach Ph. Stöhr (1) die Lungen als alveoläre zusammengesetzte Drüsen aufgefasst werden können, mit dem Unterschiede, dass hier das Drüsenparenchym statt sekretorischer ein respiratorische Funktion hat, so lässt sich demnach an ihnen ein ausführender und ein der eigentlichen Respiration dienender Abschnitt unterscheiden.

Bei der Besprechung der primären Lungengeschwülste, was in folgendem unsere Aufgabe sein soll, ist es nun nicht zu umgehen, auch Neubildungen in die Betrachtung mit hereinzuziehen, welche nicht lediglich ihren Ausgangspunkt im eigentlichen Lungengewebe haben, als welches bekanntlich der respiratorische Abschnitt mit seinen Epithelien, seiner Stützsubstanz, seinen Nerven, Blut- und Lymphgefässen anzusehen ist.

Doch soll eine Grenze insoferne gezogen sein, als Kehlkopf und die obersten Luftwege bei der Abhandlung der Neubildungen ausgeschlossen sein sollen. Auch den Tumoren der Pleura ist, da sie als selbständige Wucherungen imponieren und ihnen deshalb in jedem Lehrbuche der speziellen Pathologie eine von den Lungengeschwülsten gesonderte Stellung angewiesen ist, in unserer Darstellung eine mehr untergeordnete Rolle zugewiesen worden. Dieselben haben lediglich bei Besprechung der Endotheliome eine nähere Berücksichtigung erfahren.

Die Lipome der Lunge sind so sehr seltene Geschwülste, dass nur einzelne wenige Fälle in der Literatur sich vorfinden. Dieselben wurden, wie dies überhaupt bei den gut-

artigen, meist wenig oder gar keine Symptome machenden Geschwülsten der Fall ist, hauptsächlich erst gelegentlich der Obduktion entdeckt. Nach ihrem Sitze kann man dieselben einteilen in subpleural gelegene, gewöhnlich linsen- bis erbsengrosse Lipome und in eigentliche Lungenfettgeschwülste.

Über Lipome ersterer Art berichten v. Langenbeck und Gussenbauer. In beiden Fällen waren dieselben aus Intercostalräumen hervorgewuchert [nach dem Hdb. d. pr. Chir., II. Bd., 2. Aufl. 1902] (2).

Von den Geschwülsten der zweiten Art fanden sich drei Fälle von Chiari (3) zusammengestellt. Zwei Fälle sind von genanntem Autor zitiert, während der dritte Fall seiner eigenen Beobachtung zu verdanken ist und eine genauere Darstellung erfährt. Der Sitz war jedesmal ein submuköser.

Rokitansky fand als erster bei einer Sektion ein ungefähr bohnengrosses Lipom, welches im linken Hautbronchus kurz vor dessen Teilung sass. Dasselbe war von der Schleimhaut bedeckt und füllte den Bronchus nahezu vollständig aus.

Laboulhène fand ein solches submukös gelegenes Lipom von Weizenkorngrösse in dem rechten Hauptbronchus einer 72jährigen Frau. Chiari bezeichnet jedoch diesen Fall als „nicht ganz rein“, da das Lipom nur teilweise aus Fettzellen, sonst aus Spindelzellen bestanden haben soll.

Der dritte von Chiari selbst veröffentlichte Fall eines submukösen Lipoms, den ich als letzten in der mir zugänglichen Literatur vorfand, ist insoferne von besonderem Interesse, als hier ein Lipom mit einem Chondrom (Ecchondrose) und einem Adenom einen kleinen Tumor bildeten; derselbe sass in der Wand eines haselnussgross erweiterten Bronchus des linken Unterlappens. „Der Tumor hatte ziemlich derbe

Konsistenz, eine ganz glatte Oberfläche und war gleich der Innenfläche der Bronchiektasie mit einem platten Epithel überzogen.“ Auf der Schnittfläche konnte man erkennen, dass derselbe ohne scharfe Grenze in die Bronchialwand überging. Mikroskopisch wurde ein Teil des Tumorgewebes als in Verkalkung begriffener Hyalinknorpel festgestellt, dessen Zusammenhang mit dem Bronchialknorpel nachgewiesen werden konnte. „Die übrigen Gewebsmassen waren grösstenteils Fettgewebe mit allerdings unregelmässiger Läppchenbildung und zeigten nur hie und da kleine Herde von Drüsensubstanz in sich, welche sofort an die Schleimdrüsen der Bronchen erinnerten und sich auch hinsichtlich der Anordnung und Form des Epithels in ihnen ganz so verhielten. Darnach musste ich diesen Tumor als eine Mischgeschwulst aus Lipom, Chondrom und Adenom bezeichnen, welche in der Wand der Bronchiektasie zur Entwicklung gekommen war.“

Ich habe hier der Beschreibung aller drei Geschwülste deshalb gleichmässig Rechnung getragen, um bei der späteren Darstellung von Chondromen und Adenomen hierauf verweisen zu können.

Obwohl von vornherein die Möglichkeit nicht von der Hand zu weisen ist, dass Lipome sich auch aus gewöhnlichem Bindegewebe entwickeln, also an fettgewebefreien Orten vorkommen können, wie ja auch die Umwandlung von Bindegewebe in gewöhnliches Fettgewebe nichts Auffallendes an sich hat, so hat sich doch herausgestellt, dass überall da, wo Lipome in der Lunge vorgefunden wurden, dieselben ihren Ausgang von normal vorhandenem Fettgewebe genommen hatten.

Da an Lipomen noch von keiner Seite Metastasenbildungen beobachtet wurden, so kann an ihrem primären Sitz in der Lunge bei unseren Fällen nicht gezweifelt werden.

Klinische Bedeutung wird ihnen in unseren Fällen von den einzelnen Autoren vollständig abgesprochen.

Wie weit die von Birch-Hirschfeld (4) für Lipome im allgemeinen angeführten ätiologischen Momente, wie Vererbung, Trauma, Druck etc., für Lipome der Lunge in Betracht kommen, dafür konnten keine Anhaltspunkte gewonnen werden.

Als weitere primäre Lungengeschwulst ist das Fibrom zu nennen.

Fibrome, wie sie namentlich von Rokitansky und Rindfleisch beschrieben wurden, fanden sich [nach d. Hdb. d. pr. Ch.] (2) als hanfkorn- bis haselnussgrosse Gebilde um die Bronchen herum in einfacher Zahl oder multipel und hatten ihren Ausgang entweder von dem peribronchialen Bindegewebe oder dem Bindegewebe der Bronchialwand selbst genommen. Ribbert (5) betont, dass sie zwar selten sind, aber umfangreich werden können.

Siegert (6) zitiert einen Fall von einem haselnussgrossen Fibrom der Trachea, welches Eppinger in Klebs Handbuch der pathol. Anat., Berlin 1880, erwähnt.

Hertz (7) führt einen Fall von Morgau (Transact. of the pathol. Soc. 1871 XXI. Virchow-Hirsch, Jahresbericht 1871, II. S. 130) an, wobei es sich um eine reichliche Menge von stecknadelkopf- bis olivengrossen Fibromknötchen in beiden Lungenflügeln handelte.

Einen Fall von Fibroma multiplex, dessen Autor von Rindfleisch ist (Virch. Arch. Bd. 81) finde ich bei Fuchs (8) beschrieben und lasse ihn hier kurz folgen.

Es handelte sich um einen 12jährigen Knaben, der „an chronischem, von Lymphorrhagie begleiteten Katarrh des Tractus respiratorius gelitten hatte“.

Bei der Sektion fand man beide Lungenflügel durchsetzt mit diffus verbreiteten Knoten, welche mit Lymphe gefüllte

Hohlräume enthielten. Letztere standen mit Bronchen in Verbindung. Das mikroskopische Bild zeigte fibrilläres Bindegewebe, welches mit Rundzellen durchsetzt war.

Diese Höhlenbildung des Fibroms ist im allgemeinen nicht sehr selten und kommt auch bei anderen Geschwülsten vor als Folge einer regressiven Metamorphose des Tumorgewebes. Da nun in einigen Fibromen die Blutgefässe ektatisch sind, während in anderen erweiterte Lymphgefässe vorkommen, so dass der Tumor weite Hohlräume aufweist, so ist eine genügende Erklärung für das klinische Bild dieser Lymphorrhagie hiedurch gegeben.

Endlich sei es mir gestattet, als letztes Beispiel für diese Kategorie von Neubildungen die Schilderung eines papillären Fibroms an der Bifurkation der Trachea hier anzufügen. Dieser Fall, welcher von Siegert (6) veröffentlicht und mit dem Namen „Papillom an der Bifurkation der Trachea“ bezeichnet wurde, bietet mehrfaches Interesse, weshalb ich ihn in abgekürzter Form wiedergeben will.

Bei besonders prägnanten Stellen habe ich den Wortlaut des Autors beibehalten.

L. U., 54 Jahre alt, starb infolge septisch infizierter Wunde. Intra vitam waren besondere Erscheinungen von seiten der Atmungsorgane nicht vorhanden gewesen. Beim Aufschneiden der Luftröhre fand sich „ein taubeneigrosser Tumor von blumenkohlähnlicher Oberfläche, grauweisser Farbe und mässig harter Konsistenz. Derselbe geht aus von der Trachealwand und zwar genau von der Bifurkationsstelle an der rechten Seite, an der Grenze des knorpeligen und fibrösen Teiles. Nach oben ragt die Geschwulst in die Trachea und ebenso weit nach unten in den rechten Hauptbronchus hinein. Legt man die Schnittränder der grossen Luftwege aneinander, so füllt sie die Trachea scheinbar vollkommen aus“.

Interessant nun erscheint der Tumor wegen seines histologischen Befundes und seiner Genese.

Im grossen und ganzen besteht die Neubildung aus sehr gefässreichem, weitmaschigem Bindegewebe, welches durch Rundzellen stark infiltriert ist und teilweise ödematöse Durchtränkung zeigt. Ausserdem erkennt man an den Blutgefässen eine nach der Oberfläche des Tumors hin zunehmende Erweiterung der Gefässe mit gleichzeitiger Verdickung ihrer Wandung.

Der Tumor ist an seiner Oberfläche mit gerifften Plattenepithelien überzogen, welche bald niedrige, bald kubische, bald cylindrische Form haben. Das Epithel bildet an den glatten, nicht höckerigen Teilen des Tumors nur eine Schichte, an den papillären Excrescenzen ist es zwei- oder vielschichtig. Im Innern des Bindegewebsstromas sind Epithelzapfen und -Perlen eingelagert. Auf eine carcinomatöse Wucherung kann jedoch aus letzterem Befunde nicht geschlossen werden.

Für die Erklärung der Entstehung glaubt Siegert in der Art des Epithelbelages einen Fingerzeig erblicken zu dürfen.

Es kommen zwei Entstehungsmöglichkeiten in Betracht. Man könnte, so führt Siegert weiter aus, an eine metaplastische Umwandlung des normalerweise in der Trachea vorkommenden Cylinderepithels denken [nach Ribbert (5) handelt es sich nicht um eine eigentliche Metaplasie, sondern um eine Rückbildung, da hier ein „Verlust der Spezifität von Zellen vorliegt, ohne zutage treten einer anderen spezifischen Eigenschaft“], worüber von Griffini und Kanthack Arbeiten vorliegen. Diese glaubt jedoch Siegert ausschliessen zu dürfen, da insoferne wesentliche Abweichungen von den Beschreibungen der genannten Autoren bestehen, als in seinem Falle in den tieferen Einsenkungen des Tumors Stachel- oder Riffzellen und nicht wie bei jenen cylindrische Epithelien

nachweisbar sind. Auch spreche gegen die Annahme einer Metaplasie, dass die Epithelien in den obersten Schichten keine Abplattung und Verhornung zeigen, sondern gerade hier als spindelförmige, länglich gestreckte Riffzellen imponieren.

Siegert entscheidet sich für die zweite mögliche Annahme, nämlich der Entstehung des Papilloms aus einem von der Fötalzeit her persistierenden Epithel von epidermoidealem Charakter, welches an der Bifurkation der Trachea, als dem Ausgangsorte der Entwicklung des Respirationsapparates aus dem Digestionstraktus, seinen Sitz hatte.

Auch von anderer Seite liegen diesbezügliche Wahrnehmungen vor und es scheint wie eine Bestätigung für die Deutung unseres Falles zu klingen, wenn Stöhr (1) gelegentlich der Besprechung der histologischen Verhältnisse der Trachealschleimhaut die Anmerkung macht:

„Die Schleimhaut, welche die hintere Wand der Luftröhre überzieht, scheint zu variieren; ich habe wenigstens dort bei einem gesunden Manne geschichtetes Pflasterepithel und eine Tunica propria mit Papillen gefunden.“ Dass es sich bei Stöhrs Fall um Folgezustände einer Entzündung der Luftröhre gehandelt haben mag, erscheint schon in Berücksichtigung der Lokalisation so gut als ausgeschlossen.

Mit der Klarstellung der histo-genetischen Verhältnisse ist natürlich ein erklärendes Urteil über die Genese dieser Geschwulstart im allgemeinen noch nicht gefällt; es fehlen in diesem wie in den anderen Fällen jegliche Angaben über äussere Entstehungsursachen.

Ausser in dem besprochenen Falle von v. Rindfleisch, welcher Fall durch das Auftreten der Lymphorrhoe klinische Bedeutung gewonnen hatte, konnte bei den übrigen Fällen intra vitam von seiten der Lungen nichts Auffallendes beobachtet werden.

Die Frage nach dem primären Vorkommen von Chon-

dromen in der Lunge wird von den meisten Lehrbüchern in bejahendem Sinne beantwortet. Doch gibt es auch Gegner dieser Anschauung, wie Cornil und Ranvier (Manuel d'histologie pathol. 1884 T. 2), welche in ihrem Handbuche der pathologischen Histologie das Vorkommen von Chondromen in den Lungen bestreiten. Letzterer Anschauung stehen jedoch sichere Fälle von Chondromen in der Literatur gegenüber. Über das häufigere Vorkommen der sekundären, von primären Chondromen der Knochen stammenden Knorpelgeschwülste in der Lunge gegenüber der primären ist man einig.

Erstere sollen als erbsen- bis hühnereigrosse, gegen die Umgebung scharf begrenzte Neubildungen auftreten, welche teils subpleural, teils im Innern der Lunge, auch zwischen zwei Lappen (Lebert, Physiol. pathol. II) ihren Sitz haben und meist rein hyaline Beschaffenheit, zuweilen aber auch teilweise Verkalkung und selbst Verknöcherung aufweisen. Letzteres gilt auch für die primären Knorpelgeschwülste der Lunge. Dieselben sitzen meist in den tieferen Teilen der Lunge in der Nähe des Hilus, kommen aber auch in den Lungenspitzen zur Beobachtung. Ihre Grösse variiert.

Über den Ursprung dieser Tumoren scheint man in den Lehrbüchern nicht einer Meinung zu sein.

Während Ziegler, Birch-Hirschfeld (4), ferner der im Handbuch der praktischen Chirurgie die Lungengeschwülste behandelnde Autor (2) den Ausgangspunkt der Chondrome ohne weiteres in den Bronchialknorpeln sehen, bemerkt Ribbert (5) in Übereinstimmung mit Virchow und Cohnheim, dass „im allgemeinen ihre Entstehung in Abhängigkeit von den Bronchialknorpeln zu bringen sein wird". Sie hängen so führt genannter Autor weiter aus, entweder deutlich mit der Bronchialwand zusammen oder sind hervorgegangen zu denken aus verlagerten Knorpelteilen. Ribbert bringt die Entstehung der „selten über nussgross werdenden Tumoren"

in Zusammenhang mit den „durch congenitale Atelektase bedingten Bronchiektasen“. Auch nach Heller (5) finden sich in den Wunden der dilatierten Bronchen ungewöhnlich reichliche Knorpeleinlagerungen.

Dass der Ansicht Ribberts über Entstehung von Chondromen aus verlagerten Knorpelteilen mit gleichviel Anrecht auf Wahrscheinlichkeit die Annahme einer Entwicklung von Knorpelgeschwülsten aus Bindegewebe gegenübergestellt werden kann, dürfte nicht zweifelhaft sein.

Bezüglich der Nomenklatur muss noch vorausgeschickt werden, dass man die aus Bindegewebe hervorgehenden Knorpelgeschwülste als eigentliche Chondrome oder Enchondrome bezeichnet, während die von ursprünglichem Knorpel abstammenden Ecchondrosen heissen.

Bei der Mehrzahl der folgenden Fälle ist die Matrix der Knorpelgeschwülste zweifelhaft gelassen, der Bau meist nicht näher berücksichtigt.

Bei von Liechtenstein (9) finden sich einige (4) derartige Fälle vor.

H. G., Taglöhner, 64 Jahre alt, war an Dysenterie gestorben. Bei der Sektion entdeckte man in der Spitze der linken Lunge ein Chondrom, welches zum grössten Teil aus Bindegewebsknorpel bestand. An einigen Stellen war auch hyaliner Knorpel zu sehen mit Einlagerung von Kalksalzen. Es fanden sich sonst im Körper keine Knorpelgeschwülste vor.

In Försters Fall (Virch. Arch. Bd. 13) fanden sich in einem ihm übersandten Stück Lunge zwei steinartige Körper; die Zellen hatten den Charakter von Knorpelzellen.

Wilcks (Transactions of the pathol. society of London, Vol. XIII) veröffentlichte einen Fall von Chondrom der linken Lunge, welches den linken Bronchus mit seinen Ästen umschloss; von letzteren soll die Neubildung ihren Ausgang genommen haben.

Wagner (Arch. f. Heilk. II. Bd.) beschreibt ein Chondrom an der hinteren Fläche des linken Unterlappens von Kleinkirschgrösse; ein Ausgang von einem Bronchus konnte nicht konstatiert werden. Der mikroskopische Befund stellte grösstenteils Netzknorpel fest.

Chiaris Fall ist gelegentlich der Lipome bereits beschrieben.

Von den von Siegert (6) aus der Literatur zusammengestellten Fällen ist noch Virchows Fall zu erwähnen. Genannter Autor gibt in seinem Werke über „die krankhaften Geschwülste“ (1866, Bd. 1) die Beschreibung eines grossen Enchondroms der Lunge, das seinen Ursprung vom interstitiellen Bindegewebe genommen haben soll. Sein Ausgang von der Bronchialwand konnte auch hier nicht nachgewiesen werden. Virchow nannte die Neubildung „Enchondroma telangiektodes“, da eine starke Erweiterung der Blutgefässe vorlag.

Ein anderer Fall wurde von Lesser (Virch. Arch. B. 63) beobachtet. Der Ursprung war nicht zu ermitteln. Die Geschwulst zeigte teilweise Verkalkung, Verknöcherung und „partielle Amyloidentartung“.

Siegert (6) beschreibt nun selbst einen von ihm aufgefundenen Fall von primärer Knorpelgeschwulst der Lunge. Dieselbe hat die Eigentümlichkeit vor anderen Fällen, dass bei ihr mit Bestimmtheit der Ausgangspunkt vom Perichondrium nachgewiesen werden konnte. Es wäre das also neben dem von Chiari (3) veröffentlichten der einzige Fall einer sicher erwiesenen Ekchondrose der Lunge, von Siegert als „intrabronchiales Chondrom“ bezeichnet.

Fälle, in denen primäre Lungen-Enchondrome Metastasen machten, wie dies bei primärem Sitze an anderen Stellen nicht selten vorkommt, sind mir in der Literatur nicht begegnet.

Noch seltener als die Chondrome sind die primären

Osteome der Lunge. Neben diesen eigentlichen knoten- und plattenförmig gestalteten, hanfkorn- bis faustgrossen solitär und multipel auftretenden Knochengeschwülsten kommen im Anschluss an chronisch entzündliche Vorgänge im interstitiellen Bindegewebe der Lunge eigenartig verästelte, aus Knochenbälkchen sich zusammensetzende, zackige Gebilde vor. Diese Verknöcherungen stellen, wie gesagt, Endprodukte interstitieller Entzündungen dar und können im Gefolge von Carcinom und Sarkom der Lunge auftreten. Fälle letzterer Art von Neubildungen sind unter anderem von Luschka (Virch. Arch. Bd. X) und Förster (Virch. Arch. Bd. XIII) veröffentlicht. Dass auch in der Umgebung von Cavernen im indurierten Lungengewebe, wohl im Anschluss an vorausgehende Verkalkung nekrotischer Herde, derartige Verknöcherungen vorkommen können, mag nur der Vollständigkeit halber erwähnt werden. Arbeiten hierüber liegen vor von Dibarder, Pollack, Lubarsch, Cohn, Arnsperger u. a. All diese Verknöcherungen haben nun wegen ihres entzündlichen Charakters nichts mit wahren Osteomen zu tun.

Ähnlich wie für die Entstehung eines Teiles der primären Chondrome der Lunge verlagerte embryonale Knorpelstückchen den Mutterboden für die Knorpelgeschwulst abgaben, so sollen auch (Conheim-Ribbert) die primären Osteome der Lunge aus embryonalen Knorpelresten hervorgehen, welche „beim Aufbau der Bronchen überschüssig blieben“.

Wir haben also nach Ribbert (5) in diesen Osteomen der Lunge hauptsächlich „ossifizierende Chondrome“ zu erblicken.

Nach Siegert (6) fand Rokitansky in der Luftröhre ein multiples Osteom. Zwei weitere Fälle von multiplem Osteom der Trachea wurden von Steudner (Virch. Arch. Bd. 42) und Chiari (Wiener med. Wochenschr. 1878 Nr. 34) beschrieben.

Wie von Hertz (7) angegeben wird, führt Virchow in seinem Werke „Die krankhaften Geschwülste (II. Bd.) einen Fall eines etwa faustgrossen, in der Spitze der linken Lunge sitzenden Osteoms an, welches „vom Parenchym ausgegangen und nur von der Pleura bedeckt war". Ausserdem fanden sich noch multiple kleinere Osteome in Ober- und Unterlappen. Die Trägerin dieser Neubildungen, eine 74jährige Frau, soll keine auffallenden Beschwerden davon gehabt haben.

Fälle von multiplem Auftreten der Knochengeschwülste bringen noch Wagner und Förster in Virchows Archiv.

Was die Adenome der Lunge anlangt, so sind, wie aus den wenigen hierher gehörigen Fällen ersichtlich ist, nur homöotope, also solche, welche von normal situierten Drüsen ihren Ausgang genommen hatten, bekannt geworden. Abgesehen von Linsers Fall eines congenitalen Adenoms, dessen nähere Beschreibung mir leider nicht zu Gesicht kam, handelt es sich in den beiden anderen Fällen um tubulöse Adenome, entsprechend dem Charakter der Drüsen, von denen sie ausgegangen waren.

Ausser dem bei Besprechung der Lipome bereits beschriebenen Adenom berichtet Chiari (3) noch von einem isoliert aufgetretenen Adenome. Dieser sehr seltene Fall eines Adenoms der Lunge betraf einen 73jährigen, an L. Tbc. gestorbenen Mann.

Chari beschreibt ihn folgendermassen:

„Eine in der Spitze des rechten Unterlappens gelagerte walnussgrosse Bronchiektasie mit ganz glatten Wandungen erschien fast vollkommen ausgefüllt durch einen kugeligen Tumor, der mit der einen Hälfte seiner Peripherie untrennbar mit der Bronchialwand zusammenhing, mit der anderen Hälfte in die bronchiektatische Höhle vorragte. Seine freie Oberfläche war gleichfalls glatt und mit demselben glatten Epithel überzogen, wie die Bronchialwand. Auf dem Durchschnitte

zeigte der weisslichgraue, mässig derbe Tumor schon makroskopisch einen drüsigen Bau, und waren in ihm einzelne bis erbsengrosse, mit zähem Schleim erfüllte Höhlen enthalten. Mikroskopisch fand sich überall der gleiche Bau, nämlich ein Drüsengewebe mit kubischen und polyedrischen, meist schleimhaltigen Zellen, die an der Innenwand der Stromaalveolen ein- und mehrschichtig lagerten und verschieden grosse zentrale Lumina umschlossen. Die mit Schleim erfüllten Höhlen hatten eine kubische Epithelauskleidung und verhielt sich ihr Inhalt bei Anwendung von Essigsäure wirklich wie Schleim. Hiermit war klargelegt, dass dieser Tumor die Bedeutung eines gewucherten sogenannten Adenoms hatte, als dessen Matrix wohl mit der grössten Wahrscheinlichkeit die Schleimdrüsen der Bronchialwand anzusehen waren.“

Einen Fall von Laboulhène (Anat. Path. 1879), welcher behauptet, er habe eine Hypertrophie der Schleimdrüsen der Trachea und der grossen Bronchen gesehen, kann Chiari nicht als wirkliches Adenom betrachten.

Dermoide, welche den Cystengeschwülsten zugerechnet werden und als ektodermale Cysten betrachtet werden können, da ihr Balg ektodermalen Ckarakter trägt (Ziegler) (10), werden, je nachdem der Balg einfach membranöse Beschaffenheit zeigt und mit geschichtetem Plattenepithel bedeckt ist oder als richtige Haut mit Papillen, Talgdrüsen, Haarbälgen, Haaren und Schweissdrüsen auftritt, in sog. Epidermoide und Dermoide oder Dermoidcysten (Ziegler) eingeteilt.

Derartige Tumoren nun können, wie Hertz bei Besprechung der Neubildungen in der Lunge hervorhebt, auch in der Lunge vorkommen, wenngleich genannter Autor es nicht für wahrscheinlich hält, dass dieselben vom Lungengewebe ausgehen, sondern ihren primären Sitz im Mediastinum haben. Von hier aus sollen sie dann auf die Lunge übergreifen können.

Ziegler gibt an, dass diese „mediastinalen Dermoide“ wahrscheinlich Störungen in der Entwickelung der vom Ektoderm abstammenden Thymus ihren Ursprung verdanken. Dieser Anschauung treten jedoch neuere Untersuchungen entgegen (Pflanz), nach denen man nicht berechtigt sein soll, diese Dermoidcysten in erster Linie auf die Thymus resp. die dritte Kiemenspalte zurückzuführen.

Hertz (7) stellt einige Fälle zusammen, welche insofern von Interesse sind, als sie mit der Lunge in Beziehung treten. Bei der Mehrzahl derselben konnte die Diagnose auf Dermoidgeschwulst der Lunge bereits intra vitam durch das Expektorieren von Haaren gestellt werden.

Bei der Sektion fand Mohr (7) bei einer 28jährigen Frau in der linken Lunge eine umfangreiche Cyste, welche durch einen Kanal mit dem linken Bronchus in Verbindung stand. In die Cyste ragten viele, zum Teil gestielte „haselnuss- bis hühnereigrosse Knollen“, welche aus fibrösem Gewebe bestanden und Talg- und Schweissdrüsen enthielten; ausserdem waren auch Haare zu beobachten.

In einem anderen Falle, den Muret (7) veröffentlicht, fand man bei einem 20jährigen unter den Erscheinungen der Phthise zu Grunde gegangenen Mädchen im Unterlappen der linken Lunge eine apfelgrosse Dermoidcyste. Den Ursprung vom mediastinalen Bindegewebe glaubte Muret hier nachgewiesen zu haben. Auch in diesem Falle wurden intra vitam Haare ausgeworfen.

Der von Schmidt (7) (Nederl. Weekblad vor Genesk 1851) veröffentlichte Fall, wobei es sich um mit Flüssigkeit gefüllte Blasen in der rechten Lunge handelte, hat mit dem Charakter einer Geschwulst als einer Neubildung von Geweben nichts zu tun und kann deshalb übergangen werden.

Dass auch primäre Myxome in der Lunge sich vorfinden, davon weiss Hertz (7) zu berichten, wenngleich er zugibt,

dass, wenn Myxome in der Lunge vorkommen, dieselben in der Regel sekundärer Natur seien.

Da nach Ziegler (10) Myxomgewebe niemals ausschliesslich, sondern stets mit anderen Geweben vereint eine Geschwulst bildet, so handelt es sich wohl auch bei den Fällen, auf welche Hertz hindeutet, nicht um reine Myxome. Ich habe in der Literatur keine derartigen Fälle von Myxomen ausfindig machen können, abgesehen von einem Fall von Myxosarkom, welcher bei der Darstellung der Lungensarkome Berücksichtigung finden wird.

Bevor wir zur Besprechung der sogenannten ausschliesslich bösartigen Geschwülste der Lunge übergehen, welchen neben hervorragend pathologisch-anatomischem noch ein besonderes klinisches Interesse zukommt, müssen wir noch einer Art von Neubildungen in der Lunge gedenken, welche multipel über die ganze Lunge hin verbreitet sind und von dem das ganze Lungengewebe durchsetzenden (wie namentlich Arnolds und Ribberts Untersuchungen ergeben haben) adenoiden Gewebe ihren Ausgang nehmen.

Diese Neubildungen haben nichts mit den infektiösen, entzündlichen Hyperplasieen zu tun, welche je nach der die Wucherung des lymphatischen Gewebes verursachenden Infektionskrankheit (Tbc., Syphilis, Lepra etc.) unter dem Namen Lymphadenitis tuberculosa etc. auftreten.

Diese als heteroplastische Lymphome oder Lymphadenome bezeichneten Tumoren kommen (Borst) (11) bei der bezüglich ihrer Genese noch recht unklaren Leukämie hauptsächlich in Leber und Niere, aber auch in der Lunge als primäre oder auch als sekundäre Neubildungen vor. Dieselben charakterisieren sich durch massenhafte Neubildung von Lymphocyten, in welche sich später eine Wucherung des Stützgewebes anschliesst.

Auch bei der fast von jedem Autor anders benannten

Affektion des lymphatischen Systems, welche gewöhnlich unter dem Namen „Pseudoleukämie“ (Cohnheim) oder „Hodgkin'sche Krankheit“ (Wilks) oder — wegen Fehlens des für Leukämie charakteristischen Blutbefundes — „aleukämische Lymphadenome“ (Orth, v. Rindfleisch) in klinischen Lehrbüchern aufgeführt ist, kommen knötchenförmige Neubildungen in den Lungen vor. Diese unterscheiden sich von den bei Leukämie auftretenden Neoplasmen nur (nach Borst) (11) durch die Beschaffenheit der neugebildeten Zellen innerhalb des lymphatischen Gewebes und stellen, was ihren Bau betrifft, „die atypischeren Tumoren“ dar.

Der Versuch, die pseudoleukämischen Veränderungen des lymphatischen Systems wegen des häufig auftretenden intermittierenden Fiebers als Infektionskrankheit zu stempeln, wie dies von Lubarsch unternommen wurde, hat die Einwendung erfahren, dass auch bei Sarkomen und Carcinomen intermittierende Temperatursteigerungen vorkommen (Vökers, Hampeln u. a.). Auch bei meinem Falle „eines Endothelioms der Lunge“, welcher am Ende dieser Arbeit eine nähere Beschreibung erfährt, waren diese Temperatursteigerungen zu beobachten. Nach Kast soll das intermittierende Fieber bei Pseudoleukämie durch Resorption von zerfallenen Tumormassen und dem zeitweiligen Entstehen neuer Tumoren seine Erklärung finden. Belege für diese eigenartigen Neubildungen in der Lunge konnte ich nicht beibringen.

Vor allem darf nicht aus dem Auge gelassen werden, dass die beiden genannten „progressiven lymphatischen Prozesse“, mögen sie nun in der Lunge oder sonstwo ihren primären Sitz haben, scharf von den eigentlichen Lymphosarkomen (Virchow) unterschieden werden müssen. Letztere charakterisieren sich ja bekanntlich dadurch, dass sie nicht auf das Drüsengewebe beschränkt bleiben, sondern auf die Umgebung desselben übergreifen und hier Destruktion verursachen.

Auf eine weitere speziell das lymphatische System der Lunge befallende und hier Tumoren verursachende Erkrankung, welche Kundrat „Lympho-Sarcomatosis“ genannt hat und den bei Leukämie und Pseudoleukämie vorkommenden Tumoren sowie den eigentlichen Sarkomen der Lymphdrüsen gegenüberstellt, gehen wir bei Besprechung der sarkomatösen Neubildungen der Lunge näher ein. Wir gehen zum primären Carcinom der Lunge über. Da mir keine eigenen Fälle von primären Carcinom zwecks Veröffentlichung zur Verfügung stehen und eine Zusammenstellung der in der Literatur sich vorfindenden Fälle bereits Gegenstand anderer Arbeiten war, so muss ich mich darauf beschränken, einiges Erwähnenswerte für diese Neubildungen hier zusammenzustellen.

Was zunächst die statistische Seite unserer Neubildung anbelangt, so differieren die diesbezüglichen Angaben, wie wir sehen werden, in vielem. Um uns die Gründe hiefür einigermassen klar zu machen, ist es nötig, die Bedingungen für genaue Resultate einer Statistik kurz ins Auge zu fassen.

Als Haupterfordernis für die grösstmöglichste Genauigkeit einer Statistik, sei sie worüber auch immer aufgestellt, ist wohl ein möglichst umfangreiches Material zu beachten; es muss hiebei gleichsam die Fülle des Materials proportional der Seltenheit des Vorkommens eines Dinges oder Geschehnisses sein; denn nur dadurch geht man vielen Zufälligkeiten aus dem Wege.

Zweitens soll das „Material“ möglichst gleichmässig zusammengetragen sein.

Als dritte Forderung muss, wie mir scheint, die Einheitlichkeit der Gesichtspunkte, unter welchen bei gleichbedeutenden statistischen Aufgaben die Sichtung des Materials vorgenommen wird, aufgestellt werden.

Beziehen wir nun vorstehende für die Anfertigung von

Statistiken geltende Bedingungen auf die uns interessierende Carcinomfrage! Was den ersten Punkt anlangt, so wäre der Gedanke gerechtfertigt, dass das Material nicht gross genug gewählt werden könne, zumal das Lungencarcinom unstreitig eine relativ seltene Erkrankung darstellt, nämlich im Vergleich mit anderen Krankheiten und besonders im Vergleich mit dem Auftreten von Krebs überhaupt. Man müsste also im genannten Interesse für unsere Krankheit wenigstens die gleiche statistische Behandlung fordern, wie sie für andere Erkrankungen bereits in grossem Umfange besteht. Da nun aber das Allgemeininteresse wegen des unerwiesenen, ja nach neuerer Ansicht unwahrscheinlichen infektiösen Charakters des Carcinoms eine strenge Kontrolle durch Meldepflicht jedes Carcinomfalles nicht erheischt, so wird man, zunächst was die Häufigkeit des Auftretens betrifft, hierin nicht den Überblick gewinnen, wie er hinsichtlich anderer Krankheiten, bei denen derartige Vorkehrungen getroffen sind, besteht. Wieweit andererseits derartige Statistiken in Betracht kommen, um bezüglich der Art der Entstehung des Carcinoms, in sp. des primären Lungencarcinoms, Positives zu Tage zu fördern, darüber kann in diesem Stadium der Frage ein entscheidendes Urteil kaum gefällt werden. Ich muss mir versagen, als nicht im Rahmen dieses Aufsatzes liegend, das Für und Wider abzuwägen.

Das Material, welches von einzelnen mir vorliegenden statistischen Arbeiten über primären Lungenkrebs zu Grunde gelegt wurde, umfasst bei Pässler (12) (Breslauer pathol. Instit.) 9246, bei Fuchs (8) (Münch. pathol. Instit.) 1230, bei Tiemann (13) (Kiel pathol. Instit.) 7528 Fälle. Ausserdem verfügt Reinhard nach Pässlers Angaben über ein Material von 8716 Leichen (Sektionsprotokolle des Dresdener Stadtkrankenhauses), Lenhartz (2) über 2956 Sektionen. Danielsens Arbeit, welche mir nicht vorliegt, kann leider zu

Vergleich mit den anderen nicht herbeigezogen werden, da Tiemann, welcher die Ergebnisse derselben zitiert, an ihr eine Änderung vorgenommen hat. Reinhards Zusammenstellung kommt ebenfalls ausser Betracht, da hier nach Pässler Carcinome und Sarkome nicht getrennt sind. Endlich ist noch über Perutzs Arbeit, über deren Resultate ich bei Rosenthal (14) berichtet finde, zu sagen, dass letzterer Autor die Zahl der Sezierten nicht miterwähnt. Andere sich mit der Statistik dieser Neubildung befassenden Arbeiten sind mir — die von Pässler zusammengestellten 70 Fälle ausgenommen — in der Literatur nicht bekannt geworden.

Abgesehen davon, dass nach der früher entwickelten Anschauung dieses Material als nicht ausreichend angesehen werden muss und, man möchte sagen, ein mehr lokales als allgemeines Interesse bietet, wird dem Werte dieses Materials noch dadurch Eintrag getan, dass die gleichmässige Zusammentragung desselben nicht gebührend berücksichtigt ist, ein Fehler, der natürlich nicht dem Publizierenden, sondern dem Material als solchem anhaftet. Diesen Mangel erkennt auch Pässler an, indem er zu Beginn seiner Arbeit „Über das primäre Carcinom der Lunge“ bemerkt: „Da die Allgemeingültigkeit der aus Krankenhäusern gewonnenen Ziffern über die Häufigkeit einzelner Krankheiten durch die Zusammensetzung des Krankenmaterials eingeschränkt wird, so habe ich zum Vergleich nicht die Gesamtzahl der Obduktionen, sondern eine runde Zahl von malignen Tumoren, wie sie der Reihe nach in der Leiche gefunden wurden, herangezogen. Man wird auch so noch keine Zahlen erhalten, die ein ganz richtiges Bild von der Häufigkeit der einzelnen Affektionen geben.“ Was hier Pässler von sich sagt, gilt in gleicher Weise für die anderen Arbeiten.

Was nun die Gesichtspunkte anlangt, unter denen von den einzelnen mir zugänglichen Autoren das Material stati-

stisch behandelt wurde, so wurde zunächst die allgemeine Häufigkeit des primären Lungenkrebses festzustellen gesucht. Ich habe diese Angaben nach drei Richtungen hin gesondert, nämlich nach der Häufigkeit des primären Lungenkrebses zu anderen Krankheiten, zum Carcinom im allgemeinen und zu malignen Geschwülsten überhaupt.

Häufigkeit des primären Lungenkrebses zu anderen Krankheiten:

	Sektionen	pr. L. Carcinome	%
Fuchs	12307	8	0,065
Lenhartz . .	2956	12	0,030
Tiemann . . .	7528	8	0,106
Pässler . . .	9246	16	0,173

Häufigkeit des primären Lungenkrebses zum Carcinom überhaupt:

	Carcinom überhaupt	pr. L. Carcinome	%
Pässler. .	870	16	1,83
Tiemann .	478	8	1,67
Perutz . .	706	9	1,27

Häufigkeit des primären Lungenkrebses zu malignen Neubildungen überhaupt:

	Maligne Neubildungen	pr. L. Carcinome	%
Pässler .	1000	16	1,

Über das einheitliche Vorgehen der einzelnen Autoren bei Aufstellung vorstehender Zahlen lässt sich folgendes sagen.

Eine Auslassung Pässlers zu Beginn seiner Arbeit berechtigt Pässlers Meinung über den „Endothelkrebs" (= Endotheliom) und eigentlichen Krebs der Lunge dahin zusammenzufassen, dass er die Endotheliome der Lunge als histogenetisch und morphologisch selbständige Gebilde streng

von den Carcinomen der Lunge geschieden wissen will. Man kann demnach annehmen, dass dieser Autor, welcher unter die Gesamtheit der malignen Geschwülste nur Carcinome und Sarkome zählt, die möglicherweise unter seinem Material befindlichen Fälle von Endotheliomen zu den Sarkomen gerechnet hat. Fraglich ist es nun, ob die anderen Autoren im erwähnten Falle ebenso verfahren sind oder ob sie die Neubildungen als Carcinome angesprochen haben.

Eine weitere Quelle von Ungenauigkeiten ergibt sich daraus, dass der Begriff „Lunge“ von den einzelnen Autoren verschieden weit aufgefasst wurde.

Tiemann teilt die Carcinome am Respirationstraktus so ein, dass er eigentliche Lungencarcinome (acht Fälle) unterscheidet, ferner drei Fälle von Carcinom für Bronchus und Trachea reserviert, zweimal das Carcinom von der Pleura ausgehen lässt.

Pässler rechnet zu seinen 16 Fällen von primärem Lungenkrebs höchst wahrscheinlich auch primäre Carcinome der Bronchen, während diese Möglichkeit für Trachea und Pleura wegen zu geringen Beweismaterials nur angedeutet sein soll.

Es wird diese Vermutung einmal deshalb nahegelegt, weil Pässler das Vorkommen des eigentlichen Lungenkrebses, welcher also seinen Ausgang vom Epithel der Lungenaveolen nimmt, als noch nicht „einwandfrei entschieden“ betrachtet. Ausserdem ist bei der spezifizierten Aufführung der Organe, in denen genannter Autor von primären Krebsen berichtet fand, weder von Carcinomen der Bronchen, der Trachea oder Pleura die Rede, sondern es sind von dem ganzen Respirationstraktus nur Carcinome des Larynx gesondert aufgeführt. Hieraus würde natürlich ein grösserer Prozentsatz für primäre Carcinome der Lunge resultieren.

Fuchs gibt an, dass (nach seinem Material) das primäre

Lungencarcinom gewöhnlich vom Hilus ausgehe, woraus zu entnehmen ist, dass er Krebse der Bronchen zu den primären Lungenkrebsen rechnet.

Für die Stellung der übrigen Autoren, deren statistische Arbeiten hier Platz gefunden haben, zu dieser Frage, finden sich keine Anhaltspunkte, doch wird man nicht fehl gehen, wenn man auch bei ihnen ähnliche verschiedene Auffassungen annimmt.

Zuletzt kann noch die berechtigte Frage erhoben werden, ob denn alle unter Carcinom aufgeführten Neubildungen wirklich solche (im Waldeyer'schen Sinne) gewesen sind. Reinhard z. B. hat, wie bereits erwähnt, ohne weiteres zu den Carcinomen auch Sarkome gerechnet. Siegert (15) zählt zu den primären Carcinomen der Lunge auch die Endotheliome, was aus seiner Abhandlung „Zur Histiogenese des primären Lungenkrebses“ ersichtlich ist.

„Unter Lungenkrebs aber werden im nachstehenden alle Geschwülste der Lungen verstanden sein, welche in verzweigten, miteinander kommunizierenden Räumen, die mit den Lungenlymphbahnen identisch sind, sowie in den natürlichen Hohlräumen der Lunge epithelähnliche Zellen enthalten, seien diese nun epithelialer oder endothelialer Herkunft. Wo immer ein solches Material die genannten Bahnen erfüllt, ist für mich der Begriff des Lungenkrebses gegeben.“

Auch Pässlers Urteil geht dahin, dass von dem als primäres Lungencarcinom angesprochenen und von Passow in 132 Fällen zusammengetragenen Materiale „nur ein Bruchteil für unsere Kenntnis von primärem Lungenkrebs“ von ihm verwertet werden könne.

Aus dem Vorhergehenden ist zu ersehen, dass eine einheitliche Behandlung des Materials bei so verschiedenen Auffassungen nicht besteht und sich hieraus Differenzen ergeben,

welche die verschiedenen Resultate der einzelnen Autoren erklären helfen.

Die statistischen Angaben über den primären Lungenkrebs, welche sich in der Literatur finden, erstrecken sich auch auf das Alter und Geschlecht der an dieser Neubildung Erkrankten, auf den Sitz der Neubildung in der Lunge, auf die Häufigkeit des Sitzes zwischen rechter und linker Lunge, auf Neigung zu Metastasenbildungen, sowie auf das gleichzeitige Vorkommen mit Tuberkulose der Lungen.

Bezüglich des Alters herrschen in der Literatur bemerkenswerte Meinungsverschiedenheiten.

Es stehen sich in dieser Frage zwei Gruppen von Autoren gegenüber. Nach den Ergebnissen des einen kommt der primäre Lungenkrebs häufiger oder ausschliesslich nach dem 40. Lebensjahre vor, nach den Angaben der anderen häufiger vor dem 40. Lebensjahre.

Nach Tiemann (13) fanden sich die acht Fälle von Lungenkrebs ausschliesslich bei Leuten, welche das 40. Lebensjahr schon erreicht hatten; sie verteilten sich auf das 40., 52., 54., 55., 61., 71., 72. und 73. Lebensjahr; die drei Fälle von Krebs in Bronchus und Trachea trafen auf das Lebensalter zwischen 60 und 70 Jahren.

Pässler (12) gibt an: „Fast alle Erkankten haben das 40. Lebensjahr erreicht, noch nicht ein Zehntel der Fälle — 6 von 66 — betreffen Individuen unter 40 Jahren. Dagegen waren 27 Erkrankte 60 Jahre und darüber alt.“

Hertz (7) bezeichnet als besonders bevorzugtes Lebensalter das zwischen 20 und 30 Jahren. „Im Kindesalter kommt derselbe sehr selten vor und dann wohl stets sekundär. Ganz kürzlich fand M. Aldowic (Lancet 1876, Oktober 21) in der Leiche eines $5\frac{1}{2}$ Monat alten Kindes, welches nach der Geburt unter trockenem Husten erkrankte und schnell ab-

magerte, beide Lungen und die Pleura mit zahlreichen Krebsknoten bis zur Walnussgrösse durchsetzt."

Nach Hasse, dessen Ergebnisse ich in Aufrechts (16) Arbeit zitiert finde, trafen unter 22 Fällen 9 auf das Alter zwischen 20 und 29 Jahren, 8 fielen auf das Alter zwischen 30 und 39 Jahren, 2 auf das zwischen dem 40. und 49. 2 auf das zwischen dem 50. und 59. Jahre, während 1 Fall zwischen dem 70. und 79. Lebensjahre angetroffen wurde. Aufrecht bemerkt dazu: „Demnach zeigt sich die grösste Disposition in dem eigentlichen Blütenalter."

Nach Fuchs kamen von 60 Fällen:

1	auf	das	Alter	zwischen	10	und	20	Jahren,
11	„	„	„	„	21	„	30	„
10	„	„	„	„	31	„	40	„
12	„	„	„	„	41	„	50	„
10	„	„	„	„	51	„	60	„
14	„	„	„	„	61	„	70	„
2	„	„	„	„	71	„	80	„

Nach Reinhard, dessen statistische Angaben durch Aufrecht denen von Hasse gegenübergestellt werden, „fallen von 70 Fällen nur 15 in die Zeit vor dem 40. Lebensjahr, 55 dagegen in eine spätere Lebensperiode".

Was nun die Stellungnahme in dieser Frage anlangt, so kann es sich hier nicht darum handeln, im Sinne der einen oder anderen Statistik das Vorwalten des primären Lungenkrebses in jüngeren Jahren entgegen dem Vorhalten des Carcinoms anderer Körperteile bestimmt auszusprechen oder überhaupt in Abrede zu stellen — hierüber werden die Ergebnisse künftiger Beobachtungen entscheiden —, es soll nur hervorgehoben werden, welche Angaben mehr Wahrscheinlichkeit für sich haben.

Aufrecht, welcher die Resultate von Hasse, Reinhard und Fuchs verwertet hat, neigt der Ansicht zu, da

das primäre Carcinom der Lunge tatsächlich früher auftritt und deshalb im Gegensatz zum Carcinom im allgemeinen zu setzen ist. Dieser Autor fährt, nachdem er Hasses und Reinhards Zahlen zitiert hat, fort: „Doch scheinen seine (des letzteren) Zahlen nicht sehr beweiskräftig zu sein, da eine spätere Zusammenstellung von Münchener Sektionsprotokollen, welche Fuchs ausgeführt hat, nach der Angabe von Grünwald ein höchst differentes Verhalten dieser Geschwülste (primäre Lungencarcinome) gegenüber solchen in anderen Körperteilen erweist.“

Hierzu muss nun bemerkt werden, dass von Fuchs das verschiedene Verhalten des primären Lungenkrebses von dem anderer Organe, wie ein Blick auf seine Zahlen ergibt, zwar betont wird, er aber gleichzeitig zu berücksichtigen gibt, „dass sicherlich manche von den dies frühere Lebensalter betreffenden Fällen, besonders von den in der ältereren Literatur mitgeteilten, gar keine echten Carcinome, sondern Sarkome waren“. [Ich möchte es im Gegensatz zu Aufrecht bezw. Grünwald nicht für wahrscheinlich halten, dass Fuchs diese 60 (resp. 69) Fälle von primärem Lungencarcinom aus Münchener Sektionsprotokollen gesammelt (er fand nach seiner Angabe bei der Durchsicht der Sektionsprotokolle von 1854—1885 nur fünfmal primären Lungenkrebs; diese mögen wohl mitgerechnet sein), sondern dass er dieselben wirklich aus der Literatur zusammengestellt hat.] Es muss nun auffallen, dass vorwiegend die Publikationen der älteren Autoren (Hertz 1877, Hasse vor 1877) diese Ausnahmestellung des primären Lungenkrebses gegenüber dem Verhalten der anderen Carcinomen ersehen lassen, während von neueren (Tiemann 1900, Pässler 1896) kein Unterschied in dieser Beziehung gefunden werden kann.

Wenn man nun bedenkt, dass früher die Bezeichnung Krebs meist dann angewandt wurde, wenn es sich um eine

infiltrierende, Metastasen machende Neubildung handelte (vergl. Schneeberger „Lungenkrebs“) und selbst in der Frage nach der bindegewebigen oder epithelialen Herkunft des Carcinoms grosse Meinungsverschiedenheiten herrschten, so wird man sich nach dieser Erwägung mehr der Ansicht derer zuneigen, nach deren Ergebnissen das primäre Lungencarcinom nicht früher auftritt, wie das Carcinom im übrigen Körper.

Bezüglich des Geschlechtes der Betroffenen ergeben die Angaben der einzelnen Autoren einstimmig, dass die Neubildung bei Männern häufiger auftritt wie bei Frauen.

Autoren	Fälle von primärem Lungencarcinom	männliches Geschlecht	weibliches Geschlecht
Hassé (nach Hertz)	22	17	5
Reinhard (n. Aufrecht)	27	16	11
Fuchs	69 [1])	38	26
Bernket [n. Antze] (17)	90	55	35
Pässler	68	50	18
Tiemann [2])	8	8	—

Was den Sitz des Carcinoms betrifft, nämlich nach seiner Verteilung auf das Lungenparenchym und die Luftwege, sowie nach seinem topographischen Verhalten zur Lunge als ganzes, so erwähnt Ribbert (5), dass die meisten Lungenkrebse „in enger Beziehung zur Bronchialwand“ stünden. „Die Krebse sitzen meist gegen den Hilus hin und umschliessen einen grösseren Bronchus, dessen Wand durch das Tumorgewebe verdickt und dessen Lumen meist erheblich verengt oder ganz verlegt ist.“

Ernst fand Carcinome an der Bifurkation der Trachea. Nach Hertz sitzt der Krebs entweder in der Tiefe der Lunge oder unmittelbar unter der Pleura.

---

[1]) Fünfmal war das Geschlecht nicht angegebeu.

[2]) Tiemanns drei Fälle von Carcinom an Bronchus und Trachea verteilten sich auf zwei Männer und ein Weib.

Pässler gibt an, dass eine geringe Zahl von Carcinomen ausschliesslich in den Bronchen ihren Sitz haben. Die meisten Carcinome befallen nach ihm Bronchen und Parenchym, jedoch in wechselnder Ausdehnung. „Carcinome, welche ausschliesslich im Lungengewebe ihren Sitz haben, sind nicht bekannt, zum mindesten war eine Beteiligung kleinster Bronchien nicht auszuschliessen.“

Was Form und Grösse dieser Neubildung in der Lunge anlangt, so kann nach Ribbert „der Krebs ei-, apfel- bis faustgross werden; gewöhnlich ist er weissgrau, weich und lässt auf Druck von seiner Schnittfläche epithelähnliche, breiige Massen ausdrücken“. Nach Ziegler bildet er „am häufigsten solitäre, markige Knoten von weisslicher oder rötlichweisser Farbe; in den grossen Bronchen bildet er papilläre oder höckerige und knotige Wucherungen“.

Nach Hertz kann die Neubildung, wenn auch selten, „in Form einer medullären, krebsigen Infiltration von grosser Ausbreitung auftreten, welche $^1/_2$—$^2/_3$, je einen oder mehrere Lappen einnehmen kann und dadurch eine auffallende Ähnlichkeit mit einer grauen Hepatisation erhält“.

Fuchs führt als sehr seltenes Beispiel für dieses diffuse Auftreten der Neubildung eine Katze an.

Letztgenannter Autor fand in der Literatur Angaben über das Befallensein von einzelnen Lappen. Es trafen:

auf den rechten	Oberlappen	= 7	Carcinome
„ „	„ Unterlappen	= 3	„
„ „	linken Oberlappen	= 4	„
„ „	„ Unterlappen	= 4	„

Die Häufigkeit des Sitzes von primärem Carcinom der Lunge bezüglich der rechten und linken Seite prävaliert nach Angaben einzelner Autoren zu Gunsten der ersteren. Nur Bonnet macht nach Hertz hier eine Ausnahme.

Autoren	Fälle von primärem Lungencarcinom	rechte Lunge	linke Lunge	beide Lungen
Walsche (u. Hertz)	29	13	5	11
Köhler („ „)	31	15	8	8
Fuchs	67	30	19	18
Bonnet	39	9	14	16
Pässler	68	35	24	9

Perutz fand nach Rosenthal (14) in 54,9% seiner Fälle (?) die rechte Lunge, in 35% die linke Lunge, in 10,1% beide Lungen befallen.

In den Fällen, in welchen beide Lungen gleichzeitig von Carcinom befallen angetroffen wurden, nimmt Fuchs an, dass es sich offenbar auch hier um einen primären Sitz in einem Lungenflügel handle, da man nicht annehmen könne, dass in beiden Lungen gleichzeitig ein primärer Herd vorhanden gewesen sei. Auch Pässler sagt, dass es sich in den Fällen, in denen das Carcinom beide Lungen befallen hätte, nicht mehr entscheiden lasse, von welcher Lunge dasselbe seinen Ausgang genommen habe. Ein Beweis für diese Annahme wird nicht erbracht. In anderen Organen ist nun diese Beobachtung eines zweifachen primären Auftretens des Krebses gemacht. Tiemann wenigstens führt aus den Sektionsprotokollen bis zum Jahre 1898 mehrere Fälle an, „bei denen sich gleichzeitig zwei primäre Krebse entweder in demselben Organ oder in verschiedenen Organen vorfanden".

Bezüglich der Metastasenbildung scheint sich der primäre Lungenkrebs in nichts von dem anderer Organe zu unterscheiden.

In Tiemanns Arbeit über Statistik des Carcinoms im allgemeinen sind unter den Carcinomfällen ohne Metastasen die primären Lungenkrebse (acht Fälle) nicht mit aufgeführt.

Fuchs fand von den von ihm gesammelten Fällen die Hälfte mit Metastasenbildung einhergehen.

Pässler beurteilt das primäre Lungencarcinom als eine „ziemlich bösartige Geschwulst: nur in 11 von 74 Fällen wurden keine Metastasen bei der Obduktion aufgefunden, während sie an 63 Fällen konstatiert werden konnten".

Interessant, wenn auch noch nicht erklärt, ist das gleichzeitige Vorkommen von Carcinom und Tuberkulose.

Nach Schroeder (18) war Rokitansky einige Zeit der Ansicht, dass Tuberkulose und Carcinom sich gegenseitig ausschlössen. „Tuberkulose und Carcinom sollten nach ihm deshalb nicht auf einem und demselben Boden existieren können, weil die eine Neubildung ein Gift für die andere produziere." Nach Müller (19) wollte dies Rokitansky auch auf den ganzen Körper ausgedehnt wissen. Dass dem nicht so ist, zeigt ein Blick in die Literatur.

Schwalbe fand nach Aufrecht unter zehn Fällen von primärem Lungenkrebs dreimal in derselben Lunge tuberkulöse Prozesse.

Friedländer fand nach dem gleichen Autor „ein der Wand einer tuberkulösen Caverne aufsitzendes, über haselnussgrosses Cancroid".

K. Wolf konnte unter 31 Fällen von primärem Lungenkrebs 13 mal Tuberkulose konstatieren.

Hildebrand (20) veröffentlichte seinerzeit neben einem Falle von Tuberkulose und Rundzellensarkom einen anderen, bei dem Tuberkulose und Carcinom gleichzeitig in der rechten Lunge vorkamen, während die linke Lunge von beiden Prozessen freigeblieben war.

Während man nun früher, wie bereits angeführt, der Meinung war, dass Tuberkulose und Carcinom sich ausschlössen, ist man jetzt geneigt, beide Krankheiten voneinander abhängig zu machen.

Rosenthal (14) setzt die Entstehung eines Magenkrebses in der Narbe eines Ulcus rot. oder sonst eines Krebses an

einer Stelle, welche „häufigeren Insulten ausgesetzt ist ode sich in chronischer Entzündung befindet“ in Parallele mi einem von Degen (Inauguraldissertation Zürich 1897) ver öffentlichten Falle von gleichzeitigem Bestehen von Carcino und Tuberkulose.

Degen hält in seinem Falle die Tuberkulose für di erste Erkrankung, „auf deren Boden sich das Carcinom en wickelte“. Er befindet sich hier in Übereinstimmung m Rosenthal, während nach Weinberger (21) K. Wo (Fortschr. der Medizin. XIII, 1895) für seine Fälle d Meinung ausgesprochen hat, dass „die Tuberkelbazillen unt dem schwächenden Einflusse des Carcinoms erst Gelegenhe finden, sich anzusiedeln“.

Die klinischen Unterscheidungsmerkmale zwischen Ca cinom und Tuberkulose der Lunge, welche in einzelnen Fälle ganz fehlen, so dass Verwechselungen hierbei vorkomme können, sind von Weinberger in der Hauptsache zusamme gestellt.

Bezüglich der Art des Wachstums sind Stilling, Ri bert und Pässler in gleicher Weise der Meinung, dass d primäre Lungencarcinom als nächsten Verbreitungsweg d Lymphbahnen wählt und zwar die Saftspalten sowohl w die eigentlichen Lymphgefässe mit ihren oberflächlichen, su pleuralgelegenen und tiefen, im interlobulären Bindegewe verlaufenden Netze. Als zweiter Weg werden die gröber und feineren Bronchen genannt. Die Krebszellen gelang nach Ribbert in die Alveolen, füllen dieselbe aus, dring durch die Poren der Alveolarwände und wuchern so in d benachbarten Lungenalveolen hinein. Erst wenn die krebsi Wucherung grössere Dimensionen angenommen hat, tritt na Pässler eine mehr diffusse Durchsetzung des Lungengewe mit Carcinommassen ein.

Was die regressiven Metamorphosen anlangt, so tret

Erweichungsvorgänge nach Aufrecht meist in den mittleren Teilen der Geschwulst auf und können nach ihm durch Arrosion von Blutgefässen zu Blutungen Anlass geben. Ja es kann, wie Kratz (22) angibt, bis zur Cavernenbildung kommen.

Pässler sind sieben Fälle solcher regressiven Veränderungen bekannt geworden. Darunter waren sechs Fälle von Cylinderzellenkrebs, während bei einem Fall die Zellform nicht näher angegeben war.

Das Vorkommen von Verhornung bezeichnet Pässler als sehr selten. Es wurden von ihm zwei Fälle (Pässler, Friedländer) dieser Art aufgefunden.

Die Frage nach dem Ursprungsort des primären Carcinoms der Lunge gehört wohl zu den am meisten umstrittenen.

Ich habe bei Darstellung dieser Seite der Frage nach dem primären Lungenkrebs die Arbeit von Pässler über diesen Gegenstand zu Grunde gelegt, weil bei letzterer die einschlägige Literatur genaue Berücksichtigung gefunden hat, und mir dieses Vorgehen am meisten Überblick zu bringen scheint.

Birch-Hirschfeld (Lehrb. II. Teil, 1. Aufl.) ist nach Pässler früher der Ansicht gewesen, dass das primäre Lungencarcinom überhaupt nur von Bronchen ausginge.

Strümpell (23) vertritt jetzt noch die Meinung, dass der echte (?) Lungenkrebs stets ein Cylinderzellencarcinom sei, dessen Ausgang von dem Bronchialepithel nicht zweifelhaft sein könne. Bezüglich der Cylinderform des primären Lungenkrebses bemerkt nun Pässler auf Grund seiner Untersuchung, dass die Krebszellen „am häufigsten Cylinderform haben; doch überwiegt die Häufigkeit des Cylinderzellkrebses bei weitem nicht in dem Masse, wie früher angegeben wurde“.

Wenn wir nun zur Beurteilung des Ursprungsepithels zunächst den Sitz des Carcinoms ins Auge fassen, so wären

in erster Linie die von Pässler als ziemlich selten bezeichneten und bereits bei Besprechung des Sitzes unserer Neubildung aufgeführten Carcinome zu nennen, welche als reine Bronchialkrebse aufgefasst werden müssen. Bei diesen kann auch die mikroskopische Untersuchung den Ursprung von Epithelzellen der Bronchialschleimhaut bezw. von deren Drüsenzellen feststellen. In der zweiten Gruppe von Carcinomen bei welchen ausser Bronchen ein mehr oder minder grosses Mitbeteiligtsein des Lungenparenchyms zu beobachten war wird nach dem Vorgang v. Stilling („Über primären Krebs der Bronchen und des Lungenparenchyms", Virch. Arch. 83. Bd.) auch von Pässler ein Ausgehen des Carcinoms von Bronchen in den Fällen angenommen, bei welchen das carcinomatös infiltrierte Lungenparenchym kreisförmig um krebsig veränderte Bronchen angeordnet ist. Immerhin gibt letztgenannter Autor zu bedenken, dass, wenn es sich um Tumoren der zweiten Gruppe handelt, der Schluss vom topographischen Verhalten des Carcinoms auf die Histogenese desselben falsch sein und die mikroskopische Nachprüfung das Alveolarepithel als Ursprungsstätte der Neubildung aufdecken könne.

Von 54 Fällen aus Pässlers Material können 47 „mit Wahrscheinlichkeit" als primäre Bronchialkrebse aufgefasst werden. Unter diesen befinden sich sowohl solche, welche nach ihren Urhebern vom Bronchialepithel ausgegangen waren als auch solche, welche vom Epithel der Schleimdrüsen ihren Ursprung genommen hatten.

Für solche zu dieser zweiten Gruppe gehörigen Fälle von Perls, Japha, Siegert, Stumpf, Panhuysen, Wechselmann, Grünwald, welche nach mikroskopischer Untersuchung in ihren Fällen die Alveolarepithelien als Ausgangspunkt betrachtet wissen wollen, ist nach Pässler, der jeden Fall einer Würdigung unterzieht, der einwandfreie Beweis hiefür nicht erbracht. Auch für diejenigen Carcinome, welche

(makroskopisch) unabhängig von Bronchen allein das Parenchym befallen zu haben schienen und von ihren Autoren aus diesem Grunde als unzweifelhaft vom Alveolarepithel ausgehend angesprochen wurden, ist nach Pässler eine Mitbeteiligung kleiner und kleinster Bronchen und demnach ein möglicher Ursprung von letzteren in keinem Falle als völlig ausgeschlossen zu betrachten. Die hier in Frage kommenden Fälle sind von Schlereth, Werner, Japha veröffentlicht worden. Immerhin ist von Pässler die theoretische Möglichkeit und auch die Möglichkeit, dass sich unter den von ihm herangezogenen Fällen reine „Alveolarepithelcarcinome“ finden möchten, in keiner Weise bestritten worden; jedoch „hält er diese Fälle nicht für einwandfrei bewiesen“.

So kommt denn Pässler unter anderem zu dem, von ihm als „sehr wenig ermutigend“ bezeichneten Ergebnisse, „dass für die Mehrzahl der Fälle von primärem Lungenkrebs sich der Nachweis erbringen lasse, dass die Neubildung vom Bronchialsysteme ihren Ausgang nimmt“.

Siegert(15) andererseits, dessen Arbeit Pässler vorgelegen hat, bezeichnet auf Grund seiner Untersuchungen bestimmt als Ursprungsepithelien des primären Lungenkrebses: 1. das Alveolarepithel, 2. das Epithel der Bronchialschleimhaut, 3. das Epithel der Bronchialschleimdrüsen.“

Aufrechts(16) Stellung zu dieser Frage ist insofern von Interesse, als seine Arbeit „über das Lungencarcinom“ zeitlich die jüngste von den drei genannten darstellt. Zum Beweise dafür, dass das Carcinom seinen Ursprung vom Alveolarepithel nehmen könne, führt Aufrecht ausser Siegerts Ergebnisse auch Fälle aus der Literatur von Malasser, Grünwald, Boix an, Fälle, deren Deutung (Boix' Fall ist bei Pässler nicht besprochen) Pässler als nicht genügend gestützt erachtet.

Als nicht ohne weiteres verständlich muss es nun er-

scheinen, dass Pässler Deutungen von Fällen nicht gelten lässt, welche andere Autoren als Stütze für eine Anschauung gebrauchen, ohne jedoch selbst Anhaltspunkte zu geben, welche eine grössere Sicherheit in der Diagnosestellung gewähren. So z. B. sind nach Pässler Beweisgründe, wie sie Siegert für die Genese seines von ihm als „Alveolarepithelcarcinom" bezeichneten Falles anführt, nicht stichhaltig genug und lassen nach ihm auch die Deutung zu, dass der Krebs von der Bronchialschleimheit ausgegangen sein könnte. Zu diesen Gründen Siegerts gehören: „Festeres Haften der Geschwulstzellen auf den Alveolarsepten, Form der Krebszellen, Fehlen von Übergängen zwischen Bronchialdeckepithel und Schleimdrüsenepithel einerseits, den Krebswucherungen andererseits."

Diese Stellung Pässlers findet ihre Erklärung wohl darin, dass nach seiner Überzeugung „die meisten Lungenkrebse nach dem Stande unserer Kenntnis eine sichere, histogenetische Beurteilung überhaupt nicht zulassen".

Weit seltener wohl — wenn man als Massstab hiefür einige Daten hierüber aus der Literatur gelten lässt — als die primären Carcinome der Lunge sind die primären Lungensarkome.

Als Beleg für das seltenere Vorkommen dieser Neubildungen mag zunächst dienen, dass Ziegler (10) dieselben in seinem Lehrbuche der speziellen Pathologie nicht mit aufführt, Schmaus (24) sie nur dem Namen nach erwähnt.

Weinberger äussert sich hierzu: „Sarkome kommen in der Lunge fast nur metastatisch vor und es sind nur wenige Geschwülste der Lunge beschrieben, welche mit Wahrscheinlichkeit als primäre Sarkome bezeichnet wurden."

Roth (25), dessen Abhandlung „über primäres Lungensarkom mit einem kasuistischen Beitrag" in diesem Jahr erschien, bemerkt eingangs, dass „auffallend wenig Fälle von primärem Lungensarkom in der Literatur ausfindig zu machen

seien". Nach ihm konnten von Spillmann und Haushalter (Virch. Jahresberichte 1900), welche sich die Lösung dieser Frage angelegen sein liessen, bis zum Jahre 1891 20 Fälle in der Literatur aufgefunden werden, während Elkan (Inaug.-Dissert., München 1903) die Zahl der bis zum Jahre 1903 veröffentlichten Fälle auf 25 schätzt.

Fuchs spricht in seiner Arbeit den Gedanken aus, dass „von den in der Literatur, besonders in der älteren, veröffentlichten Fälle von primärem Krebs oder Markschwamm der Lunge gar manche echte Sarkome waren und so die äusserst geringe Anzahl der beobachteten derartigen Geschwülste um ein Beträchtliches zu vermehren wäre".

Um dies durch Beispiele zu belegen, führt Fuchs vier Fälle an, welche nach ihren Notizen als Rundzellen- (3) und Spindelzellensarkome? (1) zu deuten wären. Wenn nun auch diese Auslassungen gewiss Richtiges an sich haben, für welche Anschauung auch wir an anderer Stelle eintreten zu müssen glaubten, so lässt es sich doch nicht verkennen, wie schwierig es in einzelnen Fällen werden kann, bei spärlichen, oft mangelhaften histologischen Angaben hinterher eine Klassifizierung vorzunehmen.

Vergleiche über die Häufigkeit von primären Carcinomen und primären Sarkomen der Lunge sind, soweit mir bekannt, spärlich in der Literatur vertreten und lassen deshalb keine Verallgemeinerung zu. In zwei Arbeiten, welche mir vorliegen, ist davon die Rede.

Nach der einen Arbeit fanden sich unter 9246 Leichen (aus dem path. Institut in Breslau) 16 mal primäres Lungencarcinom und 4 mal primäres Lungensarkom, demnach ist ein Häufigkeitsverhältnis zwischen primärem Lungencarcinom und primärem Lungensarkom wie 4 : 1 gegeben. Nach Fuchs, welcher in der Lage war, 69 Fälle von primärem Lungencarcinom und 10 Fälle von primärem Lungensarkom in der

Literatur ausfindig zu machen, würde sich dieses Verhältnis wie 7 : 1 herausstellen. Es ist klar, dass beide Resultate unabhängig voneinander betrachtet werden müssen, da die Wege zu verschieden sind, auf denen die beiden Autoren zu ihren Ergebnissen gelangten.

Bezüglich des Alters der vom Lungensarkom Befallenen gibt Fuchs auf Grund seines Materials an, dass sich dasselbe durchschnittlich auf 41 Jahre belaufe.

Nach Roth „soll das befallene Alter im Durchschnitt niedriger sein als dasjenige der an Lungencarcinom Erkrankten“, was sich genannter Autor damit erklärt, dass einige Fälle von primärem Sarkom der Lunge bei Kindern beobachtet wurden. Nach Hildebrandts Zusammenstellung fanden sich primäre Lungensarkome:

		unter	20	Jahren	1	mal	
zwischen	20	und	30	Jahren	5	„	
„	30	„	40	„	2	„	
„	40	„	50	„	1	„	
„	50	„	60	„	—	„	
„	60	„	70	„	2	„	
„	70	„	80	„	2	„	

Vorstehende Tabelle ist auf Grund des Materials von Fuchs angefertigt, dem Hildebrand noch einen Fall eigener Beobachtung hinzugefügt hat. Darunter befinden sich drei Fälle mit aufgeführt, welche im Sinne von Fuchs nicht als primäre Lungensarkome aufgefasst werden dürfen; diese drei Fälle betreffen Alterstufen von 25, 30 und 50 Jahren. Auch nach Abzug dieser Fälle ist nach Hildebrands Zusammenstellung ein Überwiegen des primären Lungensarkoms vor dem 40. Lebensjahre ersichtlich.

Das männliche Geschlecht ist nach Fuchs, gerade so wie dies beim Carcinom der Lunge der Fall war, an diesem

Erkrankung stärker beteiligt wie das weibliche, es trafen über die Hälfte der Neubildungen auf Männer.

Die linke Lunge scheint im Vergleich zu rechts nach diesem Autor häufiger befallen zu werden (70 %) und zwar soll hier der Unterlappen öfter Sitz der Neubildung sein, während dies nach Fuchs auf der rechten Lunge vom Oberlappen gilt.

Metastasenbildungen sind von Fuchs in zwei Fällen beobachtet worden.

Primäre Sarkome der Lunge und Tuberkulose sind gleichzeitig nebeneinander beobachtet worden. Nach Roth wurde „in einem von Schnick-Greifswald beschriebenen Falle (Virch. Jahresber. 1900) an der Stelle einer vernarbten Lungentuberkulose ein Sarkom und nebenbei Bildung von Lungensteinen in ausserordentlicher Grösse festgestellt".

Hildebrand veröffentlichte einen Fall von primärem Rundzellensarkom der linken Lunge, gepaart mit Tuberkulose beider Lungenflügel. Die Entstehung der Neubildung glaubt dieser Autor von dem tuberkulösen Prozess in der Lunge abhängig machen zu dürfen.

Bezüglich des Verhaltens des Sarkoms zu seiner Umgebung, namentlich zu grossen Gefässen, hat Weinberger nach Hansemann einen, wenn auch nicht auf alle Fälle anwendbaren Unterschied im Vergleich zu dem des Carcinoms festgestellt. Wie dieser Forscher hervorhob, übt das Carcinom bei seinem Wachstum einen „plastischen Reiz" auf das Bindegewebe aus, wodurch eine Arrosion von Gefässen seltener gemacht wird. Dies soll beim Sarkom nach ihm nicht der Fall sein, weshalb hier ein Durchbruch in Gefässe zur Regel gehört.

Was die einzelnen Formen des Sarkoms betrifft, so kommen in der Lunge Lymphosarkome, ferner Spindelzellensarkome, klein- und grosszellige Rundzellensarkome, Myxosarkome und sogenannte Cylindrome vor.

Über die Häufigkeit dieser verschiedenen Sarkomformen gehen die Meinungen auseinander.

Ribbert mit anderen (Hesse), welcher die bei Arbeitern in den Schneeberger Kobaltgruben vorkommenden von Wagner Lymphosarkome genannte Neubildungen der Lunge den eigentlichen Sarkomen zurechnet, bezeichnet diese aus kleinen Rundzellen bestehenden Geschwülste als die häufigsten.

Fuchs und andere, welche nach Cohnheims Vorgang diese Erkrankung der Lunge als entzündlich infektiösen Prozess ansehen und die Neubildungen deshalb den primären Lungengeschwülsten nicht zuzählen, kommen auf Grund ihres Beobachtungsmaterials zur Annahme, dass, wie überhaupt, so auch in der Lunge, unter den Sarkomen die Spindelzellensarkome vorwiegen.

Wir gehen zur Besprechung der Sarkomformen nach der oben angegebenen Reihenfolge über.

Nach Borst (11) hat Kundrat eine von den leukämischen und aleukämischen Tumoren von Lymphdrüsen und lymphadenoidem Gewebe unterscheidbare und auch mit den eigentlichen Lymphdrüsensarkomen nicht identische Affektion des lymphatischen Systems gefunden und dieselbe mit dem Namen „Lymphosarkomatosis“ bezeichnet.

Eine Form dieser Lymphosarkomatosis nun tritt unter den Schneeberger Kobaltarbeitern auf.

Nach Ribbert geht diese Neubildung aus von einem oder mehreren der, wie namentlich Arnolds Untersuchungen ergeben haben, massenhaft in der Lunge zerstreut liegenden herdchenförmigen Ansammlungen von lymphatischem Gewebe, welche mit den Lymphbahnen der Lunge in enger Beziehung stehen. Der ursprüngliche Sitz dieser Lymphosarkome im Ribbert'schen Sinne ist die Bronchialschleimhaut oder das peribronchiale Bindegewebe; es können auch beide Stellen gleichzeitig befallen sein. Die Neubildung wuchert in vielen

Fällen den Bronchen entlang und durchsetzt auf diese Weise die ganze Lunge; manchmal breitet sie sich in Form von langsam wachsenden, oft multipel auftretenden, knotenförmigen Gebilden aus, welche sehr gross werden und sich weit über ihren eigentlichen Ausgangspunkt auf Pleura, Pericard, Zwerchfell, Leber, Milz ausdehnen können.

Bemerkenswert ist noch bezüglich der Ätiologie dieser Geschwülste, dass — nach Roth — Härting und Hesse die chemische Einwirkung von Arsenstaub als Entstehungsursache betrachtet wissen wollen. Nachdem jedoch durch Billroth Arsen mit Erfolg gegen Sarkome verabreicht wurde, hat Ancke die rein mechanische Reizwirkung dieses jahrelang inhalierten Arsenstaubes zur Erklärung geltend gemacht; dieser Ansicht schliesst sich nach Roth Kümmell an.

Als ausreichende Erklärung kann diese Annahme jedoch nicht gelten, denn man könnte die Frage aufwerfen, warum innerhalb anderer Berufsarten, bei welchen eine grosse Menge Staub erzeugt und von Menschen eingeatmet wird, kein Sarkom nach Art der Schneeberger Erkrankung endemisch auftritt; und doch liesse sich wohl nicht unschwer nachweisen, dass die Menge und formale Beschaffenheit der Staubpartikelchen, also die reizenden Faktoren, beim Arsen keine wesentlich andere sind, wie z. B. beim Eisen.

Während also von der einen Seite diese Lungenaffektion den richtigen Sarkomen beigezählt wird, ausgehend vom lymphoiden Gewebe in der Lunge, will Kundrat mit dem Namen „Lymphosarcomatosis“ dieser Erkrankung eine Sonderstellung gegenüber dem eigentlichen Sarkom eingeräumt wissen.

Da nun dieser eigenartigen Neubildung nach Art der Sarkome, wie wir gesehen haben, wirklich die Fähigkeit des infiltrierenden Wachstums, sowie der Metastasenbildung zukommt, ihr infektiöser Ursprung dagegen nicht erwiesen ist,

so scheint dieselbe mit Recht den kleinzelligen Lymphosarkomen zugerechnet zu werden.

Unter den zehn von Fuchs als reine primäre Lungensarkome aufgezählten Fälle, von denen zwei ohne nähere Bezeichnung ihrer Zellform geblieben sind, fanden sich fünf Spindelzellensarkome, ein grosszelliges Rundzellensarkom, ein Myxosarkom (Blumenthal, Inaug.-Dissert., Berlin 1881) und ein von Weichselbaum als Adenosarkom bezeichnetes Sarkom mit teils runden, teils spindelförmigen Zellen. Ausserdem ist von genanntem Autor als primäres Lungensarkom bei Tieren ein Fall von Rundzellensarkom bei einem Hunde veröffentlicht.

Orth nennt nach Roth in seinem Lehrbuch der pathologischen Anatomie einen Fall von Myxosarkom der Lunge; es muss dahin gestellt bleiben, ob die beiden Fälle von Myxosarkom identisch sind oder nicht.

Unter den von Roth in seiner Arbeit aufgeführten Fällen ist nur bei einigen eine genauere Angabe über die Form der Zellen hinzugefügt. Es finden sich hier drei Fälle von Rundzellensarkom; darunter sind zwei bei $3^1/_2$ und $10^1/_2$jährigen Knaben sowie ein Fall von Spindelzellensarkom beobachtet.

Als letzte in der Lunge vorkommende Sarkomform ist noch ein, in Birch-Hirschfelds Lehrbuch (I. Teil 1892) sich vorfindendes, von Heschl veröffentlichtes „Cylindrom der Lungen“ zu erwähnen, welches Heschl selbst „Cylindro-Desmoid nennt und dessen Beschreibung nach Fuchs ich seiner grossen Seltenheit halber wieder geben möchte:

„Bei der Sektion eines 72jährigen Mannes fand sich der linke Unterlappen in eine derb-elastische mannsfaustgrosse Neubildung verwandelt; am rechten Unterlappen befand sich ebenfalls ein Tumor, der in acht haselnuss- bis welschnussgrosse Lappen eingeteilt war, von denen die nach vorn ge-

legenen weicheren graurötlich, von gelblichen Retikulumstreifen durchzogen und derb bis zur Konsistenz des Faserknorpels waren. Sie bestanden aus rundlichen und spindelförmigen, zum Teil verfetteten Zellen und vielen Gefässen nebst einem grossen Anteile hypertrophischen elastischen Fasern und dichter elastischer Fasernetze. Nach hinten fanden sich mehrere Konkremente und selbst kleine Partien echter Knochensubstanz in Form von unregelmässigen Plättchen und Knötchen, daneben dichtgedrängt an einigen weisslich aussehenden derben Partien elastische Fasern, stellenweise Anhäufungen rundlicher und spindelförmiger Zellen und an einigen Stellen zwischen diesen Elementen eingelagert, kolloidartig aussehende Gebilde von sehr verschiedenen Formen."

Birch-Hirschfeld führt die Cylindrome auf unter den atypischen Bindegewebsgeschwülsten. Dieselben können nach ihm als „eine Varietät der Angiosarkome mit hyaliner Metamorphose der Wand fertig gebildeter Gefässe und in der Anlage begriffener Gefässsprossen aufgefasst werden". Der Name Cylindrom ist nach Borst zuerst von Billroth gebraucht worden lediglich für hyaline Peritheliome, Geschwülste, welche histogenetisch und morphologisch mit den Endotheliomen identisch sind. Da jedoch auch Geschwülste anderer Art wie Carcinome, Sarkome, Adenome derartige hyaline, kolloide Umwandlungen zeigen und auch das Bild der eigentlichen Cylindrome annehmen können, so ist der Name „Cylindrom" auch auf diese ausgedehnt worden. Die histologischen Verhältnisse im vorliegenden Falle lassen die Vermutung gerechtfertigt erscheinen, dass es sich hier nicht um ein Cylindrom im Billroth'schen Sinne, sondern um ein hyaliner bezw. kolloider Degeneration verfallenes Sarkom handelt. Hiefür spricht, dass die vorderen Geschwulstlappen des rechten Unterlappens und zum Teile auch die hinteren abgesehen von

vielen Gefässen aus rundlichen und spindelförmigen Zellen — sarkomatösem Gewebe — bestehen.

Bevor wir zur Besprechung der Endotheliome der Lunge übergehen, ist es nötig, einiges über die Genese des Endothels und seine Stellung gegenüber dem Epithel und gewöhnlichen Bindegewebe sowie über das Verhalten der Endotheliome zu den übrigen Geschwülsten vorauszuschicken.

Die Aufstellung einer eigenen Gruppe von Zellen unter dem Namen „Endothelzellen“ ist hauptsächlich im Interesse der pathologisch-anatomischen Forschung geschehen, „für die normale Anatomie sind nach Stöhr Namen wie Endothelzellen und Endothelien entbehrlich“.

Die entwicklungsgeschichtliche Seite der Frage nach der Stellung des Endothels zum Epithel und Bindegewebe ist für viele Forscher Gegenstand eingehender Studien gewesen, hat aber bis jetzt bezüglich der einheitlichen und genauen Begrenzung des Begriffs Endothel nach dieser Richtung hin nicht die wünschenswerte Beantwortung erfahren. Immerhin ist es gelungen, den Endothelien eine gewisse, auf entwicklungsgeschichtlicher Basis beruhende, Sonderstellung gegenüber dem reinen Epithel insoferne anzuweisen, als nach Anschauung der meisten Forscher die Entstehung des Endothels der Blut- und Lymphgefässe und der Saftspalten gemeinschaftlich mit der Bindesubstanz aus dem Mesenchym anzunehmen ist.

Auch das biologische Verhalten der ausgebildeten Endothelzellen lässt deutlich eine Zwischenstellung derselben zwischen den Epithel- und Bindegewebszellen erkennen.

Den Epithelzellen nähern sich nach Borst die Endothelzellen durch die Fähigkeit der Sekretion, den Bindegewebszellen durch die bei Entzündungsvorgängen auftretende Beteiligung an der Bildung von Granulationsgewebe.

Wie deutlich die eben berührten Verhältnisse bei Wuche

rung der Endothelzellen zu Tage treten, darüber äussert sich Robert in anschaulicher Weise: „Wenn nun diese Zellen (Endothelzellen) in Wucherung geraten, so bringen sie bald mehr ihre endothelähnliche Differenzierung zum Ausdruck gegenüber dem Bindegewebe und bleiben von diesem morphologisch geschieden und bilden Stränge, bald verhalten sie sich mehr wie Bindegewebszellen, legen sich den Gefässen an und erzeugen Interzellularsubstanz.“

Bezüglich der Ausdehnung der Bezeichnung „Endothelzellen“ auf bestimmte Körperzellen ist man, wie im folgenden gezeigt werden soll, wenn auch in der Hauptsache, so doch nicht in allen Punkten einer Meinung.

Stöhr führt in seinem Lehrbuche der Histologie als Fundorte für einfaches „Pflasterepithel“ an: „Pigmentepithel der Retina, Epithel der Lungenalveolen, des Herzbeutels, des Brust- und Bauchfelles, des Rete testis, des häutigen Labyrinths, ferner das Epithel der Gelenkhöhlen, der Sehnenscheiden, der Schleimbeutel, der Blut- und Lymphbahnen.“ Diese letzten fünf Epithelienarten werden nach Stöhr auch Endothelien, ihre Elemente „Endothelzellen“ genannt.

Es hat nun nach Borst auch Ansichten gegeben (von französischen Autoren vertreten), welche dahin gingen, nicht nur die letztgenannten fünf Arten von „Pflasterepithel“ als Endothelien zu bezeichnen, sondern überhaupt überall da, wo im Körper einschichtige Lagen platter Zellen anzutreffen sind, ohne Rücksicht auf entwicklungsgeschichtliche Unterschiede von Endothelien zu sprechen.

Andere Forscher wie Ranvier und Marchand dehnen den Begriff „Endothel“ auch auf die Deckzellen des Herzbeutels, des Brust- und Bauchfelles aus. Borst vertritt letztere Ansicht und fügt nach Ribberts Vorgehen auch die Endothelien in den Bindegewebsspalten hinzu. Als Grundlage für seine Betrachtungen über endotheliale Ge-

schwülste bezeichnet also Borst als Endothelien „die platten Zellenlagen, welche die serösen Höhlen, die meningealen Lymphräume, die Innenwand und Aussenfläche der Blut- und Lymphgefässe sowie die Spalten und Lymphräume des Bindegewebes austapezieren".

Als Grund, warum von ihm die Deckzellen der serösen Häute auf gleiche Stufe mit den Endothelien der Blut- und Lymphgefässe sowie der Saftspalten gestellt wurden, gibt Borst die Übereinstimmung des oben beschriebenen biologischen Verhaltens beider Zellsorten an.

Wieder andere Autoren wie His, Hertwig, v. Köllicker, Waldeyer, Sobotta, Ziegler u. a. sind nicht geneigt, die Deckzellen der Pleurablätter und des Peritoneums als Endothelien aufzufassen, sondern weisen ihnen im Gegensatz zu den Endothelien der Lymph- und Blutgefässe, den Endothelien der Gewebsspalten, sowie den die freien Flächen der Gehirnhäute überziehenden (Ribbert) Zellen ihren Platz unter den Epithelien an.

Aus dieser Art der Klassifizierung geht hervor, dass von letztgenannten Autoren nicht dem biologischen, sondern vielmehr dem entwicklungsgeschichtlichen Verhalten dieser Zellen Rechnung getragen wurde; und in der Tat gibt die Abstammung der Drüsenzellen der Nieren und des Eierstockes aus den Deckzellen des Peritoneums eine gewisse Berechtigung dazu, Pleura- und Peritonealdeckzellen nicht als Endothel-, sondern als Epithelzellen zu bezeichnen.

Was nun die Stellung der endothelialen Geschwülste, der Endotheliome, zu anderen Geschwülsten, insbesondere den Carcinomen und Sarkomen betrifft, so ist auch hierüber in manchem keine Einheitlichkeit der Ansichten erzielt worden. Hiermit ist Ribberts Urteil in Einklang zu bringen, wonach das „Endotheliom die schwierigste Geschwulstart bezüglich ihrer Definition" ist.

Birch-Hirschfeld teilt die Endothelgeschwülste ein in „Endotheliome“ und „Endothelsarkome“, um die klinische Gut- und Bösartigkeit derselben auszudrücken. Unter „Endotheliomen“ versteht Birch-Hirschfeld „endothelhaltige Bindegewebsgeschwülste von beschränkt örtlichem Auftreten und geringer Wachstumstendenz“, Geschwülste, welche nach ihm namentlich an den Hirnhäuten auftreten und zu welchen er die Psammome und einen Teil der Choleastome rechnet. Als „Endothelsarkome“ bezeichnet genannter Autor „endotheliale Neubildungen von fortschreitendem Charakter“.

Bei Besprechung der letzteren tut Birch-Hirschfeld der von Wagner und Schulz aufgestellten, „wegen der Ähnlichkeit mit dem Bau mancher Carcinome“ so benannten „Endothelcarcinome“ Erwähnung.

Andere Lehrbücher, wie das von Schmaus, Ziegler, Ribbert kennen gutartige endotheliale Geschwülste unter dem Namen Endotheliome nicht, sondern rechnen die Wucherungen der Lymphgefässendothelzellen „mit beschränktem Wachstum“ den „Lymphangiomen = hypertrophischen Lymphangiomen“ zu. Die Psammome werden bei Schmaus unter den Sarkomen aufgeführt, mithin als bösartige Neubildungen bezeichnet; in gleicher Weise verfährt Ziegler, welcher die Psammome als Sarkome oder Fibrosarkome der Dura beurteilt. Anderseits werden die Cholesteatome von Schmaus als Teratome bezeichnet, während Ziegler dieselben unter den gutartigen papillären Epitheliomen und unter den teratoiden Geschwülsten aufführt.

Was nun die sogenannten „Endotheliome“ im Sinne von Schmaus und Ziegler anlangt, in welchem Sinne wohl die meisten Autoren Neubildungen dieses Namens verstanden wissen wollen, so decken sich diese Geschwülste mit dem, was Birch-Hirschfeld als „Endothelsarkom“ und „Endothelcarcinom“ bezeichnet hat.

Obgleich nun die beiden letztgenannten Autoren bezüglich des Begriffs „Endothel“, der Ausdehnung dieser Bezeichnung auf gewisse Körperzellen, sowie bezüglich der Zugehörigkeit des „Endothelioms“ zu den atypischen bezw. heterologen Geschwülsten einer Meinung sind, so ergeben sich doch hinsichtlich der Einreihung und Benennung dieser Geschwulstart einige Unterschiede, deren Namhaftmachung mir geeignet erscheint, einiges zum Verständnis dieser Frage beizutragen.

Zunächst betrachtet Schmaus die Endotheliome als selbständige, heterologe Tumoren, während Ziegler dieselben als Sarkome mit organoidem Bau auffasst und sie also den Sarkomen zurechnet.

Schmaus nennt fernerhin diejenigen Endothelgeschwülste, welche Übergänge zu Sarkomen zeigen „Endothelsarkome“, solche, welche histologisch das Bild des Carcinoms darbieten, bei welchen jedoch die Ursprungszellen nachweisbar Endothelien sind, „Endothelkrebse“.

Von Ziegler wird die Bezeichnung „Endothelsarkom“ nicht gebraucht, da für diesen Autor mit dem Namen „Endotheliom“ bereits eine Zugehörigkeit solcher Neubildungen zu den Sarkomen ausgedrückt ist. Gegen die Bezeichnung „Endothelkrebs“ nimmt dieser Autor folgendermassen Stellung: „Die Ähnlichkeit des Baues der Endotheliome mit dem Bau der Krebse lässt die Frage gerechtfertigt erscheinen, ob es nicht zweckmässig wäre, die Geschwulst als Endothelkrebs zu bezeichnen. Eine Berechtigung hierzu kann man aus dem Bau der Tumoren sicherlich entnehmen, doch halte ich es für richtiger, diese Bezeichnung zu vermeiden. Einmal ist der Begriff Endotheliom eingebürgert und ist vollkommen zutreffend; sodann würde durch die Einführung des Namens Endothelkrebs leicht Verwirrung entstehen. Unter Krebs versteht man im allgemeinen eine epitheliale Geschwulst und es

erscheint demnach nicht zweckmässig, zwei Krebstypen, einen epithelialen und einen endothelialen, einzuführen.“

Ausgehend von Birch-Hirschfelds Einteilung der endothelialen Neubildungen schlug Haake (26) seinerzeit als zweckmässig vor, die von Birch-Hirschfeld als „Endotheliome“ bezeichneten Geschwülste (die alveolären Geschwülste der Hirnhäute und der Orbita) mit dem Namen „Endothelioma simplex“ zu belegen, während er „Endothelioma carcinomatodes“ für Endothelsarkom gebraucht wissen wollte; denn das Wort Endothelsarkom drückt die Abstammung von Bindegewebe doppelt aus, ohne den besonderen Charakter der Neubildung zu berücksichtigen, während der Ausdruck Endothelioma carcinomatodes« sofort eine richtige Vorstellung in histologischer und klinischer Beziehung zu erwecken geeignet ist“.

Gegen die Bezeichnung „Endothelioma carcinomatodes“ lässt sich an und für sich nichts einwenden. Der Name kennzeichnet nur das carcinomähnliche im Bau einiger endothelialer Geschwülste, ohne, wie der Name „Endothelkrebs“ es tut, die von Ziegler hervorgehobene, leicht entstehende Verwirrung bezüglich des endothelialen und epithelialen Ursprungs des Carcinoms herbeizuführen. Wohl aber erheben sich berechtigte Bedenken, wenn Haake mit „Endothelioma carcinomatodes“ Endothelsarkome bezeichnet wissen will, Geschwülste, welche gerade durch ihren sarkomähnlichen Bau, die Bildung von Interzellularsubstanz u. s. w. auffallen.

Für einen nach Bostroem (27) von Schottelius veröffentlichten Fall von Lymphgefässendotheliom der Lunge hat dieser Autor den Namen „Lymphangitis carcinomatodes“ vorgeschlagen. Diese Bezeichnung ist nicht glücklich gewählt und hat Widerspruch erfahren [Grünwald (28)]; die Endung „itis“ drückt stets einen entzündlichen Prozess aus, welcher mit dem Wesen einer richtigen Geschwulst nicht in Einklang

gebracht werden kann.[1]) Halten wir Umschau in der Literatur nach Fällen von primären Endotheliomen der Lunge, so finden wir deren eine geringe Zahl. Häufiger hat das Endotheliom seinen Sitz in der Pleura, von wo dasselbe auf das Lungengewebe überzugreifen pflegt. Bevor wir zur Aufzählung einiger Fälle von primärem Endotheliom der Pleura übergehen, scheint es mir zweckmässig zu sein, diesbezügliche Ansichten von Ziegler und Ribbert hier einzufügen.

Ziegler äussert sich über die Endotheliome der serösen Häute, also auch der Pleura, folgendermassen: „Die durch Bildung von Zellsträngen innerhalb der Lymphbahnen charakterisierten Tumoren der serösen Häute habe ich den Endotheliomen zugerechnet, in der Annahme, dass diese Zellstränge von den Endothelien der Lymphgefässe und Saftspalten ausgehen. Ich muss aber hinzufügen, dass ich diese Annahme trotz der entsprechenden, bestimmten Angaben der Autoren (vergl. Glockner), nicht für absolut sicher halte. Die Möglichkeit der Entwicklung dieser aus dem Epithel der Serosa ist nicht ausgeschlossen (Benda), und wenn dies zutreffend wäre, würde sich die Frage erheben, ob es nicht richtiger wäre, die Geschwülste den Krebsen zuzuzählen.“

In ähnlicher Weise lässt sich Ribbert bei Behandlung der Endotheliome der Pleura aus. Von Endotheliom kann man nach diesem Autor sprechen, „wenn die Geschwulst von Endothelien der Lymphgefässe der Pleura ihren Ausgangspunkt nimmt oder wenn man die Deckzellen der Pleura als Endothel ansieht. Wenn man letztere als Epithelien betrachtet und lässt die Neubildung hiervon ausgehen, so kommt man zu der Bezeichnung Carcinom“. „Beide Tumoren sehen gleich aus: histologisch und makroskopisch. Ein Beweis für die Entstehung aus einer der beiden Zellenarten ist bis jetzt

[1]) In einer späteren Publikation bezeichnet Schottelius diesen Fall als „Endothelcarcinom der Lungenlymphgefässe“ (nach Bostroem).

noch nicht erbracht. Denn vorgeschrittene Tumoren — als solche kommen die Neubildungen immer zur Beobachtung — zeigen meist Zusammenhänge mit Lymphgefässendothelien oder mit Epithelien und dies sind sekundäre Wachstumserscheinungen und beweisen nichts für die Genese.“

Diese beiden Urteile aus Lehrbüchern der Pathologie zeigen, wie wenig Allgemeinanerkanntes bezüglich dieser Frage vorliegt. Es erinnert diese Materie lebhaft an die gelegentlich der Besprechung des Ursprungsepithels des primären Lungenkrebses sich darbietenden Verhältnisse. Fälle von primären Endothelgeschwülsten der Pleura sind von Ostroem zusammengetragen. Nach ihm veröffentlichte Schulz zwei Fälle als „Endothelcarcinome“ mit Metastasen in der Leber, Eppinger zwei Fälle als „Endotheliome“.

Nach Haake beschrieb Böhme einen Fall als „Sarkocarcinom“ der Pleura mit Übergreifen auf die Lunge. Lenhartz (29) publizierte zwei Fälle als „primäre Endotheliome“ der Pleura.

An bedeutsamen Momenten, auf welche die Diagnose gestützt wurde, sind anzuführen: „Destruierende Neubildung, alveoläre, längliche oder etwas verzweigte Form der Zellnester mit epithelähnlichen Zellen, Ausschluss einer Wucherung von Epithelien.“

Podacks (30) Fälle sind insofern von Interesse, als hier nach dem Urteile des Autors „mit absoluter Sicherheit“ die Diagnose „primärer Endothelkrebs der Pleura“ gestellt werden konnte und zwar daraus, dass „auf einem kleinen Bezirke der Nachweis einer durchaus kontinuierlichen Reihe von Übergängen zwischen normalen Endothelzellen und soliden Geschwulstzellenhaufen zu erbringen war“. Ausserdem zeigten die Geschwulstzellennester „netzförmige Anordnung“. Andererseits konnten auch sogenannte „Injektionsbilder von Lymphgefässen“ aufgefunden werden. Das platte Endothel der

Lymphgefässe war hier erhalten, im Lumen fanden sich zahlreiche „polygonale, unregelmässig durcheinanderliegende Geschwulstzellen“.

Dass Ribbert diesen „Übergangsbildern“ keinen Wer beimisst, geht zur Genüge aus seinen oben wiedergegebener Worten hervor, nach welchen solche „Zusammenhänge mi Lymphgefässendothelien oder mit Epithelien als sekundäre, fü die Genese bedeutungslose Wachstumserscheinungen“ gedeute werden und erklärt sich aus seiner Anhängerschaft an di Cohnheim'sche Theorie. Nach dieser Anschauung komm allen Geschwülsten ein zentrales oder expansives, nicht ei peripherisches oder appositionelles Wachstum zu. Von Rib bert selbst wird hierüber folgendes angeführt: „Man ha nun ferner versucht, aus gewissen histologischen Befunde eine weitere Stütze zu gewinnen (nämlich für parasitäre Ur sache der Geschwülste). Man ist nämlich lange der Meinun gewesen, dass die Tumoren in der Weise wachsen könnte dass sie die angrenzenden Elemente, vor allem genetisc gleichwertige, durch eine Art Infiltration zur Wucherun d. h. zur Beteiligung an der Geschwulstbildung brächte Wäre das richtig, so läge in der Tat der Gedanke nah dass diese Wirkung auf der Anwesenheit von Parasiten b ruht.“ „Aber unsere Darstellung der einzelnen Tumoren h nachdrücklich darauf Bedacht genommen, diese Auffassu zu stürzen. Wir haben hervorgehoben, dass jeder Tum nur aus sich heraus, d. h. unter Verdrängung der anstosse den Teile sich ausbreitet. Es gibt also kein infizierend Wachstum.“ Nach dieser Auschauung, welche auch v Borst in seinem Werke „Die Lehre von den Geschwülste vertreten wird, werden diese „Übergangsbilder“ damit erklä dass „eben das die Übergangsbilder enthaltende Zwischeng webe der Tumoren sehr häufig nicht das normale Zwische gewebe der angrenzenden Teile ist, sondern ein path

logisch neugebildetes, zur Geschwulst von vornherein zugehöriges".

Diese Ansichten über Wachstumsmöglichkeiten und Anhaltspunkte für die Diagnosestellung der primären Endotheliome der Pleura können in gleicher Weise auf die primären Endotheliome der Lunge Anwendung finden.

Als Ausgangspunkte für die Endotheliome der Lunge werden „die Endothelien der oberflächlichen, (sub)pleuralen und die der inneren, pulmonalen Lymphbahnen" angesehen (Siegert); hierzu kommen noch die Endothelien der Saftspalten.

Wie selten derartige Geschwülste sind und wie gering die Überzeugungskraft war, welche vereinzelte Publikationen hierüber auf nachstehende Autoren ausübten, zeigt der Umstand, dass beispielsweise in Zieglers und Ribberts Lehrbüchern unter den Geschwülsten der Lunge Endotheliome gar nicht aufgeführt sind.

Weinberger äussert sich hierüber: „Auch wurden einzelne Endotheliome beschrieben, jene eigentümlichen Geschwülste, welche man neuerdings von den Krebsen abgegliedert hat, indem man sie deutet als hervorgegangen aus einer Wucherung der Lymphgefässendothelien. Sie haben nur pathologisch anatomisches Interesse und rufen klinisch die gleichen Erscheinungen hervor, wie die Carcinome."

Nach Rosenthal sind Fälle von Tumoren der Lunge, ausgehend „von den Endothelien der Lymphbahnen, von Schottelius, Neelsen und Fraenkel" veröffentlicht worden.

Der Fall Schottelius findet sich bei Fuchs kurz beschrieben: „Die rechte Lunge war derb, luftleer, von festen gelben Knötchen durchsetzt, die in der Nähe der Bronchen zu walnussgrossen Knoten anschwollen. Auf der Pleura fanden sich netzförmig zusammenhängende Reihen perlschnur-

artig verbundener Geschwulstknötchen. Das Lymphgefässnetz der Lunge war gleichsam durch Krebszellen injiziert, die sich aus den Lymphgefässendothelien entwickelt hatten."

Bostroems Fall, welcher mir im Original vorliegt, erfährt eine eingehende Beschreibung.

Es handelt sich um eine 37jährige Frau. Die Wucherung der Endothelien hatte sich auf die Lymphgefässe beider Lungenflügel ausgedehnt. Die Neubildung hatte Metastasen in den Bronchial- und Retroperitonealdrüsen gesetzt, aber noch keine Destruktion des Lungenparenchyms verursacht. Da der Prozess auf die Lymphgefässe beschränkt war, wurde anfangs die Diagnose auf „ausgedehnte fibrinös-eitrige Lymphangitis beider Lungen" gestellt. Bostroem selbst hält dafür, dass sein Fall „ein sehr frühes Stadium von primärem »Endothelcarcinom« der Lungen" darstellt. Kurz zusammengefasst lauten die wesentlichen Ergebnisse der mikroskopischen Untersuchung: Es konnte das Intaktsein der Bronchialschleimdrüsen, des Bronchial- und Alveolarepithels konstatiert werden.

An einzelnen Präparaten zeigten innerhalb der Lymphgefässe die Geschwulstzellen Formen und Anordnungen, wie sie in der Harnblasenschleimhaut zur Beobachtung kommen („Übergangsepithel?").

Lymphgefässe, namentlich peribronchiale, welche noch eine Auskleidung mit normalen Endothelzellen aufweisen, erschienen mit Geschwulstzellen von epithelialem Charakter injiziert. Die Lymphgefässe dienen nach Bostroem dazu, das Hineinwuchern der Geschwulstmassen in benachbarte Lymphbahnen zu veranschaulichen.

Ausserdem fand sich hier und da kleinzellige reaktive Infiltration in dem die Lymphgefässe umgebenden, gewucherten Bindegewebe.

Die Alveolarsepten zeigten sich allenthalben verdickt.

Im Anschluss hieran sei es mir gestattet, einen eigentümlichen Fall von Neubildung der Lunge anzufügen, deren Alter eine exakte Beweisführung im Sinne einer bestimmten Diagnose leider ausschliesst, bei welcher sich immerhin einige Anhaltspunkte finden, welche sich für die Wahrscheinlichkeitsdiagnose „Endotheliom der Lunge“ verwerten lassen. Der Fall bietet noch insofern Interessantes, als die Neubildung nach Usur des linken Bronchus und des Ösophagus durch Arrosion eines Hauptastes der linken Lungenarterie in kurzer Zeit den Tod herbeiführte.

Gr. E., Ingenieur, 70 Jahre alt, gibt an, stets ein geregeltes Leben geführt zu haben. Seit mehreren Jahren besteht etwas Husten, bald mit, bald ohne Auswurf. Da im Herbst 1903 der Husten stärker wurde, lebhaft stechende Schmerzen in der linken Brustseite innerhalb der Linea axillaris und Fieber auftraten, suchte Patient ärztliche Hilfe auf. Es konnte damals eine Verkürzung des Perkussionsschalles über der ganzen linken Lunge festgestellt werden. Links hinten unten war der Schall ungefähr 4—5 Querfinger breit vollkommen leer. Diese Zone erstreckte sich nach vorn bis zur Herzdämpfung. In der Linea axillaris stieg die Dämpfung fast bis zur Achselhöhle empor. Im Bereiche dieser Dämpfung neben dem Herzen fand sich ausgesprochenes, lautes Bronchialatmen mit feinblasigem, feuchtem Rasseln. Die Menge des Auswurfes war sehr gering. Die wiederholt vorgenommene Untersuchung des Sputums auf Tuberkelbazillen verlief stets mit negativem Erfolge. Einige Male waren im Sputum geringe blutige Beimengungen zu beobachten.

Von Herrn Dr. Neumayer wurde im roten Kreuz der gleiche Befund festgestellt. Die Temperatur betrug 3—4 Wochen lang morgens 37,3 bis 37,8, abends 38,1 bis

38,9. Der Urin war stets frei von Eiweiss und Zucker. Obstipation bestand häufig. Die mikroskopische Untersuchung des Auswurfes auf Zellen einer Geschwulst, an deren Vorhandensein man in Anbetracht der unregelmässigen Dämpfungsfigur dachte, ergab kein positives Resultat. Probepunktionen, welche im Bereiche des Dämpfungsbezirkes wiederholt ausgeführt wurden, förderten etwas Blut zutage, keinen Eiter, kein seröses Exsudat, und gaben keine Anhaltspunkte, die auf die Anwesenheit einer Neubildung schliessen liessen.

Die Hauptklage des Patienten bestand in den täglich oft dutzende Male auftretenden Anfällen von heftigem Husten, begleitet von lebhaft stechenden Schmerzen in der linken Brustseite. Auswurf fehlte fast vollkommen. Am Tage des Exitus letalis befand sich Patient im ganzen leidlich wohl, da trat mittags vor dem Essen plötzlich ein Hustenanfall auf, während dessen sich eine kolossale Blutung aus den Luftwegen einstellte, die innerhalb weniger Minuten zum Tode führte. Das Blut drang aus Mund und Nase heraus, und es betrug die Menge des aus der Lunge entleerten Blutes $1^1/_2$—2 l.

Patient gab während seines Aufenthaltes im roten Kreuz Herrn Dr. Neumayer gegenüber an, dass er vor jeder Mahlzeit feste Speisen möglichst fein zerschneiden müsse, einmal, weil er eine Zerkleinerung mit dem künstlichen Gebisse, welches er wegen vollkommenen Zahndefektes trage, nicht so recht fertig brächte, dann aber auch, weil er die Empfindung habe, als ob grosse Bissen nur schwer durch die Speiseröhre hindurch gingen. Eine Untersuchung der Speiseröhre mit der Sonde wurde abgelehnt. Fettpolster war sehr spärlich entwickelt; es bestand ausserdem Arteriosklerose, sonst keine krankhaften Veränderungen.

Die Therapie bestand in Wicklungen und in der letzten Zeit in Morphiumgaben, welche durch die Schmerzen indiziert waren.

Sektionsbericht.[1])

Sehr grosse, senile, männliche Leiche, in leicht reduziertem Ernährungszustande. Hautdecken blass, Muskulatur atrophisch. Darm mässig gebläht, im kleinen Becken kein besonderer Befund; Wurmfortsatz durchgängig.

Leber unter dem Rippenbogen verborgen. Zwerchfellstand links höher als rechts. Rippenknorpel grösstenteils verkalkt.

Rechte Lunge etwas gebläht, überragt die Mittellinie, an der Spitze leicht adhärent.

Herz liegt fünfmarkstückgross vor; im Herzbeutel eine geringe Menge seröser Flüssigkeit.

Ösophagus enthält einige, aber sehr spärliche, bröckelige Einlagerungen; ungefähr handbreit oberhalb der Cardia findet sich in der vorderen Wand des Ösophagus eine pfennigstückgrösse Ulceration mit etwas aufgeworfenen Rändern, welche die ganze Schichte des Ösophagus durchsetzt und die Sonde in eine grosse, retroösophageale Zerfallshöhle gelangen lässt.

An der Stelle der Bifurkations-Lymphdrüsen findet sich ein gänseeigrosser Tumor, welcher von einer dicken fibrösen Kapsel umscheidet ist und auf dem Durchschnitte zahlreiche, in derbes fibröses Gewebe eingelagerte, graue, teils morsche, teils verkäste Nester aufweist. In den unteren Partien des Tumors, woselbst der Zerfall der eingesprengten Massen nicht soweit vorgeschritten ist, sind diese eingelagerten Massen von gelblich weisser Farbe. Die Ösophagusulceration kommuniziert mit einem grösseren, in nekrotischem Zerfall begriffenen Herde dieser Geschwulst.

Linke Lunge ist von dicken, fibrösen Auflagerungen bedeckt, welche besonders stark über dem Oberlappen ausgebreitet sind. Linke Lunge: klein, aber schwer; ihre Pleura

---

[1]) Sektions-Journ. Nr. 279. 1904.

ist, wie erwähnt, von dicken fibrösen Auflagerungen bedeckt. Auf der Schnittfläche ist der Oberlappen und der grösste Teil des Unterlappens vollständig luftleer, von leberähnlicher Konsistenz. Grosse Partien beider Lappen sind von grauen, zum Teil confluierenden Zügen durchsetzt, welche dem ganzen Lungengewebe das Bild der käsigen Pneumonie verleihen. Andere Partien sind von mehr rötlicher, fleischähnlicher Farbe, jedoch durchsetzt von zahlreichen, kleinen, offenbar in eitriger Einschmelzung begriffenen Herden; daneben sind die durchschnittenen Bronchen erweitert und in kleine Cavernen umgewandelt. Der Hauptbronchus sowie die Trachea sind mit teils flüssigem, teils geronnenem Blute gefüllt. Von der Aufteilungsstelle des linken Hauptbronchus in die kleinen Bronchen an ist die ganze Bronchialschleimhaut in eine grosse Geschwürsfläche umgewandelt, aus welcher dornartig nekrotische Knorpeltrümmer hervorragen. An einer Stelle, wo die Bronchialwand vollständig von dem ulcerierenden Prozess zerstört ist, ist in der Ausdehnung einer Erbse ein grösserer Ast der A. pulmonalis arrodiert und steht so in weiter Kommunikation mit dem Bronchus. Der ganze Lungenhilus ist in ein derbes, schwartiges, fibröses Gewebe umgewandelt. Der Bronchus setzt sich unter Erweiterung seines Lumens von hier aus fort in eine ungefähr haselnussgrosse Höhle, deren Wand von kallöser Beschaffenheit ist und von deren Innenfläche aus dornartige nekrotische Knorpeltrümmer in das Innere des Hohlraumes vorspringen.

Rechte Lunge: Sehr gross aber leicht; ihre Pleura überall glatt und glänzend, nur die Spitze ist etwas eingezogen und narbig verdickt. Das übrige Gewebe ist stark gebläht, substanzarm, ziemlich blass und durchsetzt von zahlreichen herdförmig vorspringenden dunkelroten Einlagerungen, welche offenbar mit aspiriertem Blute gefüllten Alveolarbezirken entsprechen. Der rechte Hauptbronchus ist ebenfalls mit Blu

gefüllt. Ausser dem grossen Tumor der Bifurkationsdrüsen sind die anderen Drüsen des Lungenhilus zwar etwas vergrössert, aber ohne Einlagerungen.

Herz: Etwas vergrössert, dilatiert; subepicardiales Fettgewebe ziemlich reichlich vorhanden; Coronargefässe nicht geschlängelt; rechter Vorhof und rechter Ventrikel erweitert; Klappenapparat intakt, das subepicardiale Fettgewebe hat die Ventrikelwand grösstenteils verdrängt.

Das linke Herz zeigt leichte Verdickung des Schliessungsrandes der Mitralis und der Aorta, sonst keinen wesentlichen Befund. Die Aorta selbst ist unregelmässig verdickt, erweitert, zum Teil mit kalkigen Einlagerungen versehen, zum Teil finden sich grössere Ulcerationen, die an Ausdehnung in der Aorta descendens und besonders in der Aorta abdom. zunehmen. Die arteriae iliacae sind in starre Röhren umgewandelt.

Milz: Von weicher Konsistenz, braunroter Farbe; Pulpa überquellend, Gerüst und Follikel verdeckend.

Leber: Ziemlich gross; Kapsel glatt; auf der Schnittfläche blass, Zeichnung deutlich; Konsistenz weich; keine Einlagerungen.

In der Gallenblase: Ein Esslöffel voll fadenziehender Galle.

Magen: Mit einem faustgrossen Klumpen geronnenen Blutes gefüllt; Magenschleimhaut ohne Befund.

Darm: Ebenfalls ohne Veränderungen.

Beide Nieren sehr gross, mit geringer Fettkapsel, leicht abziehbarer Fibrosa; Oberfläche und Schnittfläche von blauroter Farbe; Konsistenz vermehrt; Zeichnung sehr deutlich; keine Einlagerungen.

Anatomische Diagnose: Endotheliom einer Bifurkationslymphdrüse mit frischer Perforation in den Ösophagus und Übergreifen auf den linken Hauptbronchus; ausgedehnte Ulceration desselben. Arrosion eines Hauptastes der linken

Lungenarterie. Tod durch Hämoptoë und Erstickung durch aspiriertes Blut. Carnifizierende Pneumonie der linken Lunge; multiple Bronchiektasien; chronisch fibröse Pleuritis linkerseits; kollaterales Emphysem der rechten Lunge mit ausgedehnter Aspiration von Blut. Milztumor.

I. Präparat: Schnitt durch die Randzone des Tumors der Bifurkationslymphdrüse. Die Randzone wird gebildet von ziemlich zellarmem, fibrösem Bindegewebe mit spärlichen Kernen, in welches hie und da einige Rundzellen eingelagert sind. Dieses Stroma umschliesst zahlreiche Hohlräume von vorwiegend länglicher Gestalt, welche zum Teil von ziemlich grossen, unregelmässig gestalteten Zellen mit grossem, stark färbbarem Kerne ausgekleidet sind. Andere dieser Hohlräume sind vollständig ausgefüllt mit diesen Zellen und erscheinen so als solide Massen. Die innersten Lagen dieser Zellzüge zeigen vielfach konzentrische Schichtung der Zellen, wobei die innersten Zellen teils in regressiver Metamorphose sich befinden, teils völlig nekrotisch sind. Die Kerne schrumpfen hier stärker ein, werden stäbchen- oder strichförmig, um in den innersten Schichten vollständig zu verschwinden. Einzelne Zellen sind in kreisrunde, vogelaugenähnliche Körperchen umgewandelt, mit stark gefärbtem, zentralem Kern und dichtem, homogenem Protoplasma. Die Geschwulstalveolen selbst sind vielfach verzweigt und stehen miteinander durch diese Fortsätze in Verbindung.

Die inneren Partien der Lymphdrüse stellen völlig nekrotische Massen dar, lassen aber doch noch die Unterschiede von Stroma- und Geschwulstalveolen zu. In den Geschwulstalveolen sind am deutlichsten noch die Schichtungskugeln zu erkennen. Hie und da finden sich innerhalb der nekrotischen Partien einzelne Rundzellen und Reste der Geschwulststränge, welche Schichtungskugeln umgeben.

II. Präparat: Schnitt durch die kallösen, den linken

Bronchus umgebenden Massen. Im grossen und ganzen ist der Bau derselbe wie im Lymphdrüsentumor. Nur sind hier die Geschwulstzellen grösstenteils zur Auskleidung schmaler, strangförmiger Hohlräume verwandt und bilden hier im Gegensatz zu den soliden Zellzapfen der Hauptgeschwulst fast keine soliden Zellzüge und nur sehr wenig Schichtungskugeln; dagegen ist das Stroma viel reichlicher von Geschwulstzügen durchsetzt, wie in der Hauptgeschwulst. Nekrosen fehlen hier fast völlig.

III. Präparat: Schnitt durch das Lungengewebe. Die Alveolenwände sind überall sehr stark verdickt, fibrös, liegen grösstenteils dicht aneinander und bringen so den Alveolarraum völlig zum Verschwinden. Dort, wo derselbe noch nicht völlig verschwunden ist, zeigt er Ansammlung von abgeschuppten Alveolarepithelien, manche Partien des Lungengewebes sind in derbe Bindegewebsmassen umgewandelt unter völligem Verlust der ursprünglichen Struktur. Die Bronchen sind überall stark erweitert, ihr Epithel grösstenteils zu Verlust gegangen, ihre Wände an vielen Stellen rundzellig infiltriert. Vereinzelt sieht man in das bindegewebig umgewandelte Organ Züge von grossen, epithelähnlichen Zellen eindringen; diese Zellen kleiden zum Teil Spalträume aus, zum Teil bilden sie solide Zellzapfen und sind völlig identisch mit den Tumorzellen des Lungenhilus und der Bifurkationslymphdrüse.

Nach Voranstellung des klinischen sowie makroskopischen und mikroskopischen pathologisch-anatomischen Verhaltens unserer Neubildung ist es noch nötig, die gegebenen Anhaltspunkte so zu ordnen und einander gegenüber zu stellen, dass sich aus ihnen eine bestimmte Diagnose oder, wenn dies nicht angängig sein sollte, eine Wahrscheinlichkeitsdiagnose ergibt.

Das klinische Bild konnte kaum Fingerzeige für die Anwesenheit einer Neubildung geben, geschweige denn eine

Differentialdiagnose zwischen Sarkom, Carcinom oder Endotheliom ermöglichen.

Aus dem pathologisch-anatomischen Befunde, wie er sich im grossen und ganzen darbietet, geht nun mit Sicherheit das Vorhandensein eines Neoplasmas und zwar eines bösartigen Neoplasmas hervor. Doch weitere Schlüsse auf die Natur desselben stiessen auf Schwierigkeiten. Carcinom, Sarkom oder Endotheliom konnten differential-diagnostisch deshalb nicht auseinander gehalten werden, weil der Ausgangspunkt des Tumors wegen des weiten Umsichgreifens des destruktiven Prozesses zu ermitteln unmöglich geworden war. Überall zeigten sich regressive Metamorphosen, in der Wand des Ösophagus, innerhalb des Tumors der Bifurkationslymphdrüse, in der Bronchialwand, sowie innerhalb des Lungengewebes der linken Lunge. Auch die Heranziehung der klinischen Daten konnten nichts zur Ermittlung des primären Sitzes der Geschwulst beitragen. Die ersten Beschwerden unseres Patienten weisen auf die Lunge hin. Doch wer wollte entscheiden, ob deshalb auch hier der Ursprung der Neubildung zu suchen ist, oder ob der Mediastinaltumor zuerst sich bildete und durch Druck auf die Lungengefässe Stauung und Husten bedingte?

Die mikroskopischen Präparate, welche dem Mediastinaltumor sowie dem Lungenparenchym entnommen wurden, zeigen nun alle in der Hauptsache zwei übereinstimmende Befunde, welche auch recht anschaulich aus beigegebener Figur (Schnitt aus dem Rande des Tumors) zu erkennen sind. Einmal fällt auf die starke Wucherung des Bindegewebes mit stellenweise kleinzelliger Infiltration, sodann die teils in kanalartig verzweigten Hohlräumen, teils in mehr rundlichen und länglichen Aussparungen der bindegewebigen Grundsubstanz befindlichen Anhäufungen von Zellen. Die Zellformen sind, wie aus der Figur ersichtlich und auch gelegentlich der Beschreibung

der einzelnen Präparate hervorgehoben, ausserordentlich verschieden. Während nun die einzelnen Zellen für sich wohl als einem Sarkom zugehörig angesprochen werden könnten, zeigt die Anordnung derselben, dass wir es mit einer epithelialen bezw. endothelialen Geschwulst zu tun haben. Die Geschwulstzellen liegen ohne Zwischensubstanz aneinander und zeigen an wenigen Stellen epitheliale Lagerung, d. h. es liegen hier Zellen so nahe beieinander, dass ihre Grenzen nicht mehr erkenntlich sind. Was nun zunächst die Gewebslücken anlangt, so darf man wohl mit Recht aus der Form und Anordnung derselben schliessen, dass hier Lymphgefässe und stark erweiterte Lymphspalten vorliegen. Anhaltspunkte hiefür aus dem Vorhandensein von Endothelzellen zu gewinnen, ist nicht leicht, weil ein einschichtiger, kontinuierlicher Belag von platten, die Hohlräume auskleidenden Zellen, wie er normalerweise anzutreffen ist, in unserm Falle vollkommen fehlt; doch scheint dies bei näherer Betrachtung unserer Tabelle nicht unmöglich zu sein. Einzelne spindelförmige Zellen, von denen unter anderem einige auf unserer Abbildung rechts unten im Lumen liegend zu beobachten sind, könnten als Endothelzellen gedeutet werden. Ihre Spindelform erklärt sich dann daraus, dass sie entweder vom Rande aus gesehen werden oder aber der Länge nach durchschnitten gedacht werden müssen. Auch sind an anderen Stellen unserer Figur einfache Lagen von Zellen zu sehen, welche noch mit dem Bindegewebsstroma zusammenzuhängen scheinen, und sich von den erstgenannten Zellen durch die Grösse ihrer Kerne und ihren Protoplasmareichtum unterscheiden. Auch diese sind geeignet, die Vermutung zu erwecken, dass es sich hier um Endothelzellen handelt und zwar um solche, welche, wie Hansemann will, im Zustande der Anaplasie, nach Ribbert in Rückbildung begriffen sind. Nach letzterem Autor nehmen die Endothelien dann „die protoplasmareichere Gestalt früherer

Entwicklungsstufen wieder an". Hält man nun diese morphologischen Kriterien zusammen damit, dass normalgestaltete Endothelzellen an der Wand der Lymphbahnen fehlen, zum Teil abgeschilfert, zum Teil scheinbar in die im Lumen liegenden Geschwulstzellen übergegangen sind, ferner damit, dass in den mittleren Teilen des Mediastinaltumors das Bild der ausgebreitetsten Nekrose der Geschwulstzellen zu beobachten ist, so kann man, wenn man noch den Übergang der Zellnester in Zellzüge berücksichtigt, zu dem Schlusse kommen, dass hier ein Endotheliom vorliegt, eine Geschwulst, welche durch primäre Wucherung der Endothelien einer Bifurkationslymphdrüse entstanden ist. Nach dieser Schlussfolgerung wären alle anderen Erscheinungen sekundärer Natur. Zu Gunsten dieser Diagnose dürfen jedoch andere Möglichkeiten nicht übergangen werden. Das Bild, wie es uns aus den mikroskopischen Präparaten entgegentritt, kann auch die Deutung eines „sekundären Lymphgefässkrebses" erfahren und dies aus folgender Überlegung. Ribbert äussert sich einmal bei Besprechung des Carcinomwachstums über den „sekundären Lymphgefässkrebs": „Wenn das Carcinom bei seinem Vordringen mit den Endothelzellen zusammentrifft, vernichtet es sie dadurch, dass es sie verdrängt oder über sie hinweg wächst." Hiermit wäre nicht unschwer das Fehlen der Endothelzellen als einschichtiger, platter Belag in Einklang zu bringen. Auch die vorher aufgestellte Annahme, dass die der Wand der Hohlräume stellenweise anhaftenden Zellen in Geschwulstzellen übergegangene Endothelien seien und somit die Neubildung als Endotheliom charakterisiere, kann in ihrer Richtigkeit dadurch beeinträchtigt werden, dass nach Wahrnehmungen von Autoren, wie Ribbert, Borst, Endothelien die Eigenschaft zukommt, sich beim Vordringen des Carcinoms durch den hierduch veranlassten entzündlichen Prozess in den Krebszellen ähnliche Zellen umzuwandeln.

Es ist also nicht einmal nötig, mit Klebs und anderen anzunehmen, dass „stets eine Mitbeteiligung der Endothelien an der Geschwulstbildung beim Einwuchern des Krebses in die Lymphbahnen stattfindet“ [Siegert (15)].

Es ist dies ein ähnlicher Vorgang wie wenn umgekehrt, wie Ribbert hervorgehoben hat, die Carcinomzelle die Form der Lymphgefässendothelien annehmen „und platt, langgestreckt werden, im Längsschnitt spindelzellenähnliche Form zeigen“.

Auch das Moment, auf welches nach Borst Paltauf zur Differentialdiagnose zwischen sekundärem Lymphgefässkrebs und Endotheliom hinwies, nämlich die Bildung von Interzellularsubstanz, kann wegen Fehlens derselben in unserm Falle nicht verwertet werden.

Andererseits könnten, selbst wenn wir die sogenannten „Übergangsbilder“, als im Sinne von Endotheliom sprechend, betrachten wollten, dieselben zur Unterstützung letzterer Diagnose nicht beitragen, da sie auf keinem Präparate angetroffen wurden.

Auch die Anwesenheit von Schichtungskugeln ist nicht für die eine oder andere Geschwulst allein charakteristisch, sondern kommt, wie z. B. aus Bostroems und Haakes Fällen hervorgeht, beiden zu. Ein Hauptpunkt für die Entscheidung, die Bestimmung des Ausgangsortes der Geschwulst, ist, wie Borst bemerkt, nur in den Anfangsstadien einer Geschwulstbildung möglich.

So können wir also aus dem histologischen Befunde allein nicht zu einer befriedigenden Entscheidung gelangen und wir dürfen nur in Rücksicht darauf, dass einige wenige Anhaltspunkte mehr zu Gunsten der Diagnose „Endotheliom“ als für Carcinom sprechen, für erstere eine auf erhöhter Wahrscheinlichkeit beruhende Richtigkeit beanspruchen.

Zum Schlusse bleibt mir noch die angenehme Pflicht, meinem hochverehrten Lehrer, Herrn Obermedizinalrat Prof. Dr. v. Bollinger für die freundliche Übernahme des Referats, Herrn Prof. Dr. Dürck und dem Assistenten am pathologischen Institute, Herrn Dr. Oberndorfer für die liebenswürdige Hilfe und Anleitung bei Bearbeitung des technischen und theoretischen Teiles meines Falles meinen besten Dank auszusprechen. Auch Herrn Dr. Neumayer, Privatdozent an der hiesigen Universität, bin ich für die gütige Überlassung des klinischen Teiles meines Falles zu Dank verpflichtet.

Literaturangaben.

1. Stöhr, Lehrbuch der Histologie, Jena 1898.
2. v. Angerer, v. Bergmann, Bruns, v. Mikulicz, Handb. d. prakt. Chirurgie, 2. Bd., II. Aufl. 1902.
3. Chiari, Zur Kenntnis der Bronchialgeschwülste. Prager med. Wochenschrift, Nr. 51, 1883.
4. Birch-Hirschfeld, Grundr. d. allg. Pathol., Leipzig 1892.
5. Ribbert, Lehrb. d. allg. u. spez. Pathol. 1901.
6. Siegert, Über prim. Geschwülste der unt. Luftwege, Virch. Archiv. Bd. 129.
7. Hertz, Neubildungen in d. Lunge, v. Ziemssens spez. Pathol. u. Therapie, 5. Bd., 1877.
8. Fuchs, Beiträge zur Kenntnis d. prim. Geschwulstbildungen in der Lunge. Inaug.-Dissert., München 1886.
9. v. Liechtenstein, Über Condrome d. Lunge. Inaug.-Dissert. Göttingen 1868.
10. Ziegler, Lehrb. d. allgem. und spez. Pathologie. Jena 1901 und 1898.
11. Borst, Die Lehre von den Geschwülsten, 1. Bd., Wiesbaden 1902.
12. Pässler, Über das prim. Carcinom d. Lunge. Virch. Archiv f. path. Anatomie u. Physiologie u. für klin. Med. Bd. 145.
13. Tiemann, Beitrag zur Pathol. und Statistik des Krebses. Inaug.-Dissert., Kiel 1900.
14. Rosenthal, Über einen Fall von primär. Lungencarcinom. Inaug.-Dissert., München 1899.
15. Siegert, Zur Histogenese des prim. Lungenkrebses. Virch. Archiv. Bd. 134.
16. Aufrecht, Die Lungenentzündungen. Nothnagel, 74. Bd. Wien 1899.

17. Autze, Über prim. Lungenkrebs. Inaug.-Dissert., Kiel 190
18. Schroeder, Ein Fall von prim. Krebs der Lunge. Inaug. Dissert., Heidelberg 1902.
19. Müller, Ein Beitrag zur Kasuistik der bösartigen Neu bildungen in der Lunge. Inaug.-Dissert., München 1897.
20. Hildebrand, Zwei Fälle von primären malignen Lunge tumoren im Anschluss an Lungentuberkulose. Inaug.-Dissert Marburg 1887.
21. Weinberger, Beitrag z. Klinik d. malignen Lungengeschwülst Zeitschr. f. Heilkunde, Leipzig u. Wien 1901.
22. Kratz, Über einen Fall von primärem Lungencarcinom m Metastasen im Gehirn. Inaug.-Dissert., München 1902.
23. Strümpell, Lehrb. der spez. Pathol. u. Therapie d. inner Krankheiten. X. Aufl., Leipzig 1896.
24. Schmaus, Grundr. d. pathol. Anatomie., Wiesbaden 1899.
25. Roth, Über prim. Lungensarkom mit einem kasuistisch Beitrage. Inaug.-Dissert, München 1904.
26. Haake, Beitrag zur Kenntnis der Endothel-Neubildunge Inaug.-Dissert., Würzburg 1893.
27. Bostroem, Das Endothelcarcinom, ein Beitrag z. Histogene des Carcinoms. Inaug.-Dissert., Erlangen 1876.
28. Grünwald, Ein Fall von prim. Pflasterepithelkrebs d Lunge. Münch. med. Wochenschr. Nr. 32/33, 1889.
29. Lenhartz, Berichte, Berliner med. Wochenschrift, 35. B 1898.
30. Podack, Zur Kenntnis des sogen. Endothelkrebses der Pleu u. der Mucormykosen im menschlichen Respirationsappara Deutsch. Archiv f. klin. Med., 63. Bd., 1899.

Lebenslauf.

Am 15. April 1879 zu Würzburg geboren, evgl.-luth. Kon-
ession, besuchte ich in München die Volksschule, absolvierte
aselbst das Kgl. Luitpoldgymnasium und bezog im Wintersemester
898/99 die Universität zu Würzburg. Zu Beginn des fünften
emesters vollendete ich die ärztliche Vorprüfung an der Universität
u Leipzig, welcher ich zwei Semester angehörte. Den Rest
einer Studienzeit verbrachte ich in München, trat im Winter-
mester 1903/04 in die ärztliche Staatsprüfung und erlangte
nter Berücksichtigung meines Gesuches um Befreiung von der
bleistung des praktischen Jahres am 26. Juni 1904 die Appro-
ation als Arzt. Während des fünften Semesters diente ich mein
rstes halbes Jahr mit der Waffe im 7. Feldartill.-Rgt. Nr. 77
u Leipzig.

Hans von Pflugk, approb. Arzt.

Schnitt aus der Randpartie des Lymphdrüsentumors.

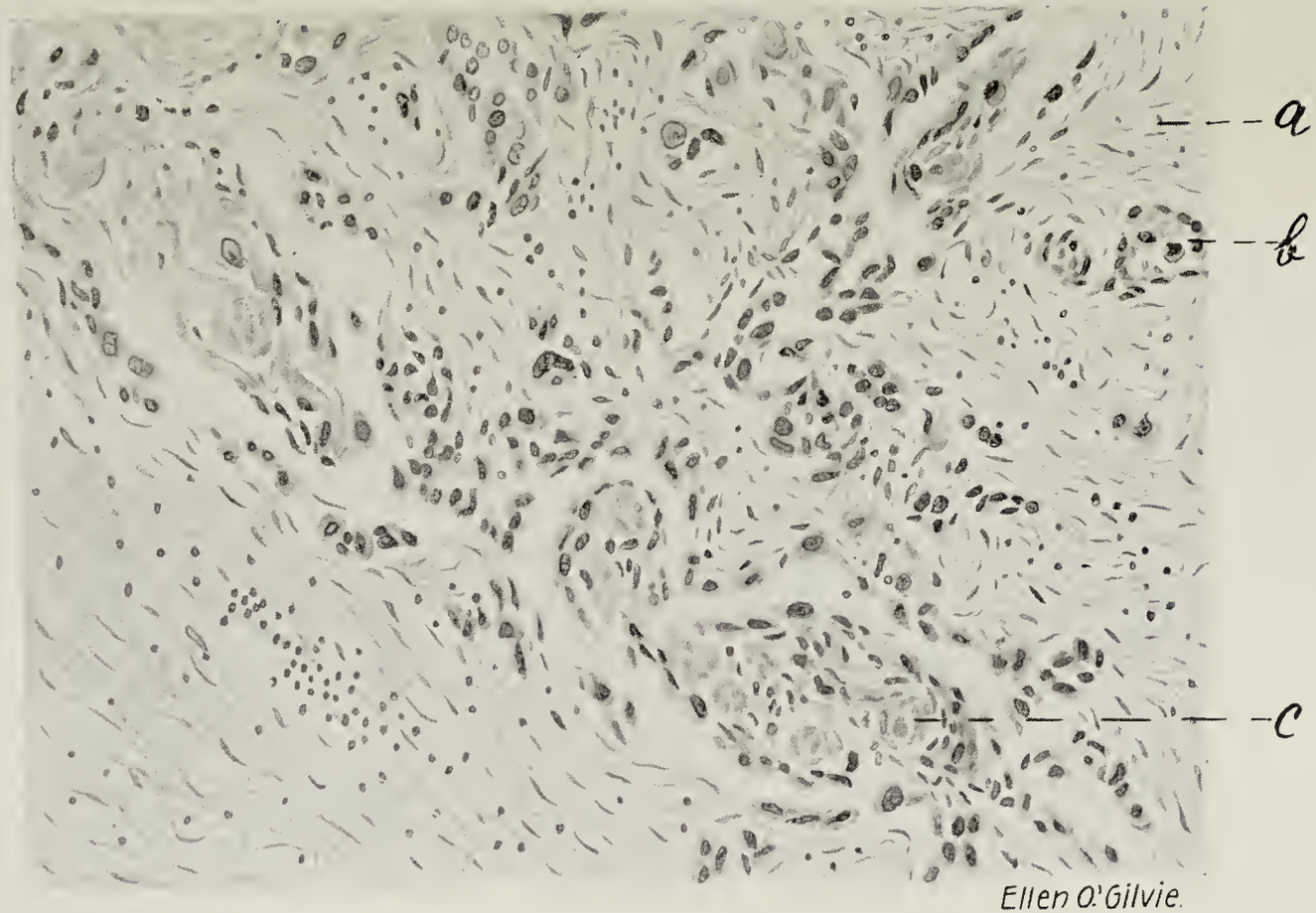

a = Stroma
b = Geschwulstalveole
c = Schichtungskugel in der Geschwulstalveole.